

МІНІСТЕРСТВО ОСВІТИ І НАУКИ УКРАЇНИ  
ЛЬВІВСЬКИЙ НАЦІОНАЛЬНИЙ УНІВЕРСИТЕТ  
ВЕТЕРИНАРНОЇ МЕДИЦИНИ ТА БІОТЕХНОЛОГІЙ ІМЕНІ  
С.З.ГЖИЦЬКОГО

**ПРИСЯЖНЮК В.Я.**

**АНАТОМІЯ СВІЙСЬКИХ ТВАРИН.**

**Нутрощі.**

Навчальний посібник

ЛЬВІВ – 2025

ПРИСЯЖНЮК В.Я. - кандидат ветеринарних наук, доцент кафедри нормальної та патологічної морфології і судової ветеринарії ЛНУВТ та БТ імені С.З.Гжицького

*РЕЦЕНЗЕНТИ:*

МИСАК А.Р. - доктор ветеринарних наук, професор кафедри хірургії ЛНУВМ та БТ імені С.З.Гжицького

ФЕДИК Ю.Я. - кандидат ветеринарних наук, доцент кафедри нормальної та патологічної морфології і судової ветеринарії ЛНУВМ та БТ імені С.З.Гжицького

Навчальний посібник підготовлено відповідно до програми «Анатомія тварин» для здобувачів другого рівня вищої освіти (магістр) спеціальності Н 6 «Ветеринарна медицина».

Видання друге, доповнене, 102с.

Розглянуто і рекомендовано до друку навчально-методичною радою факультету ветеринарної медицини ЛНУВМ та БТ імені С.З.Гжицького протокол № 9 від 20 червня 2025 року.

© ПРИСЯЖНЮК В.Я. 2025

## ОРГАНИ ТРАВЛЕННЯ – ORGANA DIGESTORIUM

До органів травлення відносяться ротова порожнина, губи, щоки, ясна, язик, зуби, тверде і м'яке піднебіння, привушна, піднижньощелепова і під'язикова слинні залози, глотка, стравохід, шлунок, тонка кишка, печінка, підшлункова залоза, товста кишка.

**Ротова порожнина:** губи, щоки, тверде і м'яке піднебіння, язик.

**Ротова порожнина – *cavum oris*** початковий, розширений відділ травної трубки, який служить для захоплення і механічної обробки їжі. Порожнина має кісткову основу, м'язи і ряд спеціальних органів – зуби, язик, слинні залози, мигдалики. Вона ділиться на дві частини – присінок рота і власне порожнину. Межею між ними є зубні дуги і зуби. Порожнина має передню стінку – губи, бокові стінки – щоки, дорзальну стінку – тверде і м'яке піднебіння і вентральну стінку або дно ротової порожнини.

**Присінок ротової порожнини – *vestibulum oris*** розміщений між зубними дугами з одного боку та губами і щоками з другого боку. Має вигляд підковоподібної форми простору. Розділяється на губний і щічний присінок. Вхід в присінок називають ротовою щілиною – *rima oris*, яка обмежена верхньою і нижньою губами – *labium maxillare (superius) et mandibulare (inferius)*, які латерально з'єднуються і утворюють кут рота – *angulus oris*.

**Власна ротова порожнина - *cavum oris proprium*** відмежована спереду і з боків зубними дугами, дорзально – твердим і м'яким піднебінням, відокремлюючим ротову порожнину від носової порожнини і глотки, вентрально – дном ротової порожнини, яке утворене міжщелеповим м'язом, і заповнене язиком і підщелеповими слинними залозами.

**Губи - *labia*** - шкірно-м'язові утворення, переходячі на рівні країв в слизову оболонку. Вони служать для закривання входу в ротову порожнину, у деяких тварин, крім собаки, для прийому води і твердого корму (кінь). Крім того, губи є органом дотику захоплюваного корму.

Шкіра губ покрита не тільки покривним, але товстим і довгим дотиковим волоссям, особливо на верхній губі. На слизовій оболонці, особливо біля кутів рота, розміщені отвори губних залоз – *gll. labiales*. Вони лежать під слизовою або в м'язовому шарі губ і є слизовими або серозними за типом секреції. Між шкірою і слизовою оболонкою

закладені м'язи губ – в основному коловий м'яз рота і в меншій мірі закінчення інших м'язів, розміщених радіально по відношенню до ротової щілини.

**Видові особливості:** у собаки губи тонкі, малорухливі, особливо нижня. Ротова щілина велика, кути рота на рівні 3-4 корінного зуба. Верхня губа розділена борозенкою – philtrum. Слизова оболонка пігментована. Губні залози слизові розміщені під слизовою оболонкою. У свині верхня губа переходить у рило – rostrum. Ротова щілина велика, кут рота на рівні 3-4 корінного зуба. Губні залози заглиблені в м'язовий шар. Нижня губа загострена спереду.

У корови губи товсті, короткі, малорухливі, з загостреними губними краями і усіяні бородавкоподібними потовщеннями. Шкіра верхньої губи утворює носогубне дзеркальце – planum nasolabiale. Носогубне дзеркальце пігментовано і має під шкірою серозні залози - gll. nasolabialis. Ротова щілина невелика, кути рота не досягають корінних зубів. На слизовій оболонці губ є конусоподібні сосочки. Губні слинні залози - gll. labiales, заглиблені в м'язовий шар. У коня губи товсті, довгі, дуже рухливі. Нижня губа переходить в підборіддя – mentum. Ротова щілина помірна, кут рота не доходить до корінних зубів. Губні залози слизові і розміщені під слизовою оболонкою.

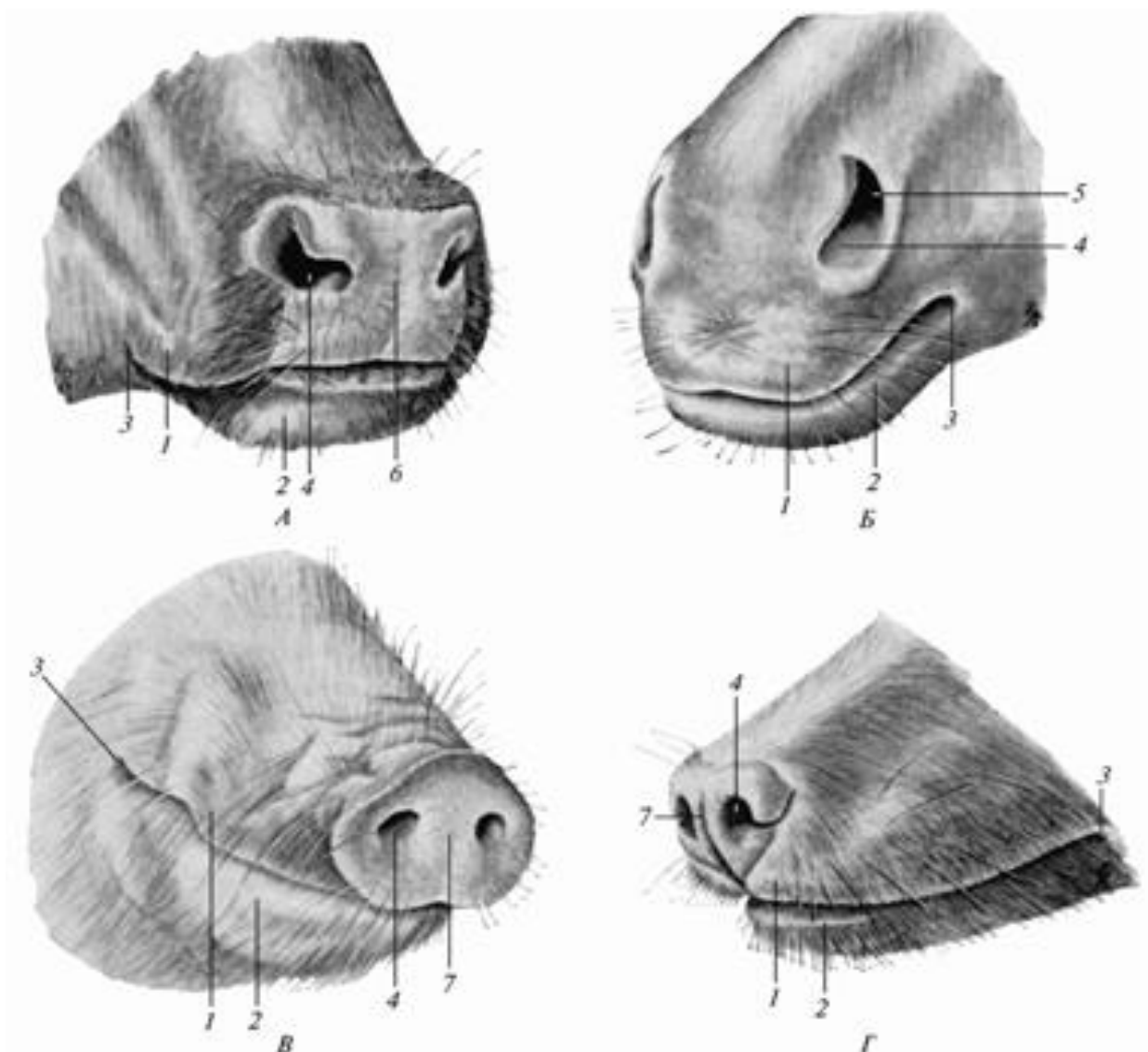
**Щоки – buccae** - це шкірно-м'язові складки, вистелені з боку присінка слизовою оболонкою. Щоки тягнуться від кутів рота до крилоловодно-нижньощелепових складок – plica pterygomandibularis, переходячи з верхньої щелепи на нижню позаду корінних зубів.

Щоки чітко виражені у тварин, які ретельно пережовують корм, так як вони повертають на зуби корм, що випав у защічний простір при жуванні. Щоки видовжуються за рахунок зменшення ротової щілини. Так у собаки вони найкоротші, у жуйних – найдовші. Шкіра щік має невелику кількість сінуозного волосся. Основу щік утворюють щічні та губні м'язи. Слизова оболонка щік вистелена плоским багатошаровим епітелієм.

На рівні верхніх корінних зубів (3-5) на слизовій оболонці є слинний сосочок – papilla salivalis parotideae, для вивідної протоки привушної слинної залози, а також протоків щічних залоз, які діляться на вентральні і дорзальні, за типом секреції є різними і залягають під слизовою оболонкою або в м'язовому шарі щік.

**Видові особливості:** У собаки слизова часто пігментована. Слинний сосочок на рівні 3-го корінного зуба. Вентральні залози відсутні.

Дорсальні залози змішані, зміщені в сторону орбіти та виличної дуги і називаються виличною залозою - *gl.zygomatica*.



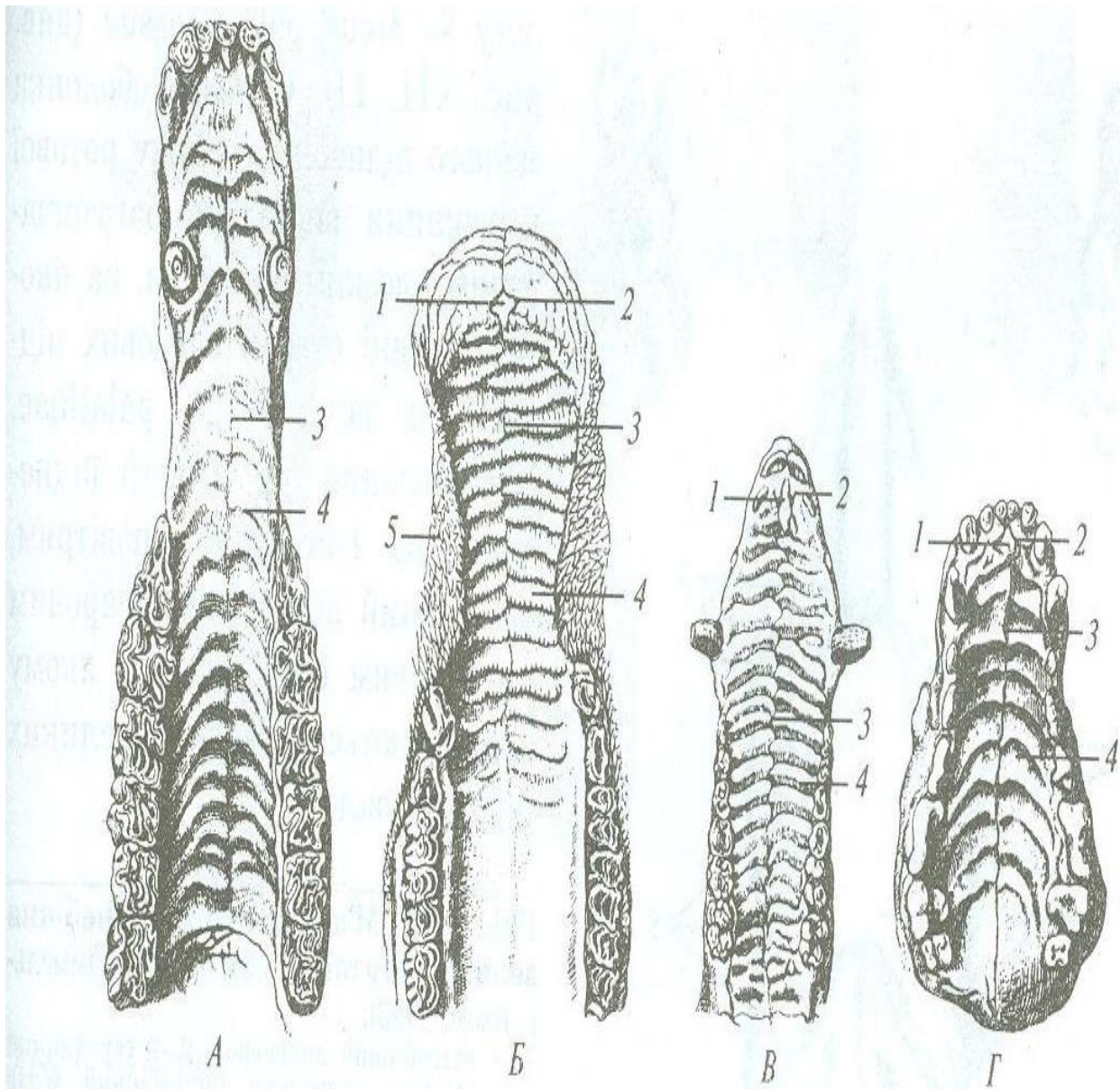
Лицевий відділ голови:

А — великої рогатої худоби; Б — коня; В — свині; Г — собаки;  
 1 — *labium superius*; 2 — *labium inferius*; 3 — *angulus oris*; 4 — *nares*;  
 5 — *diverticulum nasi*; 6 — *planum nasolabiale*; 7 — *planum nasale*.

У свині слинний сосочок на рівні 4-5 го корінного зуба, щічні залози змішані. У корови слизова покрита конусовидними сосочками. Слинний сосочок на рівні 5-го корінного зуба. Вентральні залози серозні, дорсальні - слизові. Є ще середні залози, вони також слизові. У коня щоки дуже довгі, слинний сосочок на рівні 3-го корінного зуба, щічні залози змішані.

**Тверде піднебіння – *palatum durum*** є кістковим *palatum osseum* і утворене піднебінними відростками різцевої кістки і

верхньої щелепи та горизонтальними пластинками піднебінних кісток. З боку ротової порожнини вистелено слизовою шкірного типу з плоским багатошаровим епітелієм. Посередині твердого піднебіння проходить піднебінний шов – *raphe palatini*. Обабіч шва розміщені піднебінні валики – *rugae palatinae*, каудально валики згладжуються і зникають. Позаду різців на піднебінному шві виділяється різцевий сосочок – *papilla incisiva*, з боків від нього відкриваються парні отвори носопіднебінного каналу – *ductus nasopalatinus*, що з'єднує носову і ротову порожнини. Каудально тверде піднебіння переходить у м'яке піднебіння, по боках – в ясна.



**Тверде піднебіння і верхня зубна дуга:**  
 А – коня; Б – великої рогатої худоби; В – свині; Г – собаки; 1 – *papilla incisiva*; 2 – *ductus incisivus*;  
 3 – *raphe palatini*; 4 – *rugae palatinae*; 5 – *papilla buccales*

**Видові особливості твердого піднебіння.** У собаки 6-9 (10) піднебінних валиків. У свині 20-22 валиків, простягаються до м'якого піднебіння. У корови 15-20 валиків, передні валики із зубцями, задні гладенькі і широкі. В задній частині піднебіння розміщені слизові піднебінні залози – gll. palatinae. Спереду різцевого сосочка – зубна пластинка, потовщення слизової. У коня різцевий сосок виражений тільки у лошат, у дорослих тварин відсутній, 16-18 піднебінних валиків простягаються майже до м'якого піднебіння. Під слизовою є міцне венозне сплетення – plexus venosus palatini. Носопіднебінний канал без ротових отворів. **М'яке піднебіння** - **palatum molle** або піднебінна завіска - **velum palatinum** є продовженням каудально твердого піднебіння і представляє собою складку слизової, включаючи у собі м'язи і залози. М'яке піднебіння відокремлює ротову порожнину від глотки, має 2 поверхні: ротову і глоткову.

Вільний зігнутий край м'якого піднебіння називається піднебінною дугою – **arcus palatinus**, разом з коренем язика він формує вхід – зів – **isthmus faucium**, що веде із ротової порожнини в глотку. Від піднебінної дуги відходить до глотки складка слизової під назвою піднебінно-глоткова дуга – **arcus pharyngopalatinus**. Від завіски відходить така ж складка до кореня язика під назвою піднебінноязикова дуга – **arcus glossopalatinus**, між дугами справа і зліва розміщуються піднебінні мигдалики – **tonsillae palatinae**.

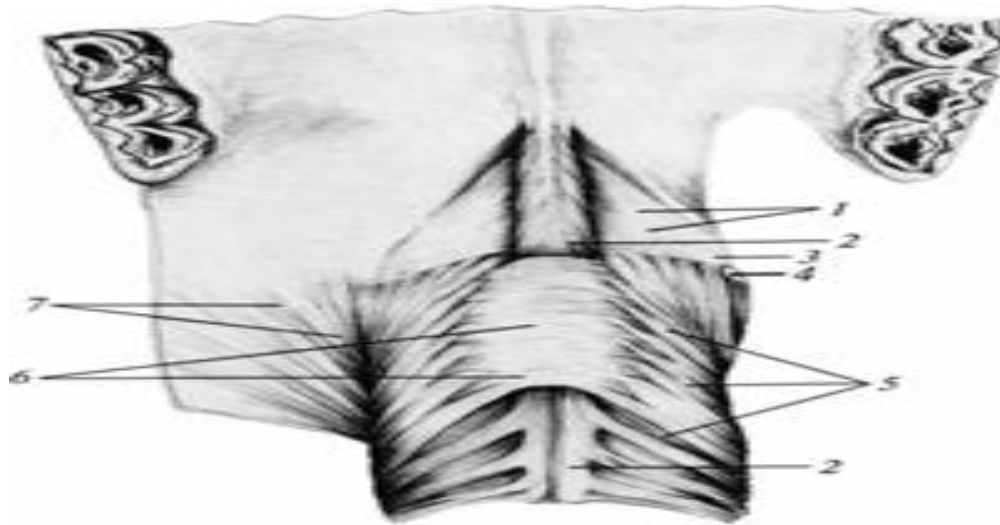
Слизова ротової порожнини м'якого піднебіння покрита багатошаровим плоским епітелієм, глоткова поверхня – миготливим епітелієм. Під слизовою ротової поверхні є слизові піднебінні залози - gll. palatinae, під слизовою глоткової поверхні розміщені серозні залози.

*М'язи піднебінної завіски:*

1. Піднебінний м'яз – **m. palatinus**, від хоан до піднебінної дуги, скорочує завіску після ковтання. 2. Піднімач піднебінної завіски – **m. levator veli palatini**, від м'язового відростка кам'янистої кістки до піднебінної завіски, піднімає її. 3. Напружувач піднебінної завіски – **m. tensor veli palatini**, від м'язового відростка кам'янистої кістки через гачок клиноподібної кістки до завіски, напружує її. Піднебінні мигдалики – **tonsilla palatina**, складаються із слизових залоз і лімфатичних вузлів, отже є лімфоепітеліальним органом.

**Видові особливості м'якого піднебіння:** У собаки піднебінна завіска не досягає кореня язика, відмежовує разом з ним широкий зів. Піднебінні мигдалики лежать в пазухах - **sinus tonsillaris**. У свині завіска коротка, товста. Піднебінний мигдалик непарний, дифузний -

tonsilla velli palatini impar, лежить в слизовій оболонці ротової поверхні піднебінної завіски.



М'язи м'якого піднебіння великої рогатої худоби:

1 — піднебінний апоневроз; 2 — серединний м'яз м'якого піднебіння (піднебінний м'яз); 3 — напружувач м'якого піднебіння; 4 — гачок крилоподібної кістки; 5 — піднебінно-глотковий м'яз; 6 — підіймач м'якого піднебіння; 7 — щічно-глотковий м'яз.

У корови піднебінна завіска досягає верхівки надгортанника. Піднебінний мигдалик лежить в пазухах - sinus tonsillaris. У коня піднебінна завіска дуже довга, досягає кореня язика в основі надгортанника, тому кінць не може дихати через рот. Є непарний піднебінний мигдалик – tonsilla velli palatini impar, під слизовою оболонкою ротової поверхні завіски і парні, дифузні піднебінні мигдалики, між піднебінними дужками.

Дно ротової порожнини утворене міжщелеповим м'язом і заповнено язиком. Обабіч язика і ясен знаходиться щілиноподібний простір, в глибині якого видно під'язикову складку – plica sublingualis. На ній видно отвори коротких вивідних протоків одноіменної залози. Під кінчиком язика видно складку слизової – вуздечка язика - frenulum linguae, а обабіч від вуздечка - під'язикова бородавка - caruncula sublingualis, на якій відкриваються довгі протоки під'язикової залози і вивідний протік підщелепової залози.

*Видові особливості дна ротової порожнини:* У собак під'язикові бородавки маленькі. У свині під'язикові бородавки відсутні, але є отвори вивідних протоків. У корови під'язикові складки мають великі



сосочки, під'язикові бородавки великі, щільні. У коня під'язикові бородавки добре виражені.

**Язик – lingua seu glossa** - м'язовий орган, зверху покритий слизовою оболонкою на якій є багаточисленні і різноманітні сосочки. Функція язика: приймає воду, захоплює, утримує та перемішує корм, бере участь в пережовуванні та ковтанні. На ньому розміщений орган смаку, у собак є органом терморегуляції. Язик фіксується м'язами до нижньої щелепи і під'язикової кістки.

На язика розрізняють: 1. Корінь – *radix linguae*, від коренів зубів до надгортанника і має лише одну дорзальну поверхню. 2. Тіло – *corpus linguae*, розміщене впродовж корінних зубів і має 3 поверхні – дорзальну або спинку язика - *dorsum linguae* і 2 бічні; 3. Верхівка – *apex linguae*, передня найбільш рухлива частина. Має дві поверхні – дорзальну і вентральну і 2 бічні краї.

Слизова оболонка язика переходить на надгортанник, утворює 3 язиковонадгортанні складки – *plica glossoepiglottica media et lateralis*. На слизовій дорзальній поверхні язика розміщені сосочки механічні, загальної чутливості (ниткоподібні, конічні) і смакові (грибоподібні, валикоподібні і листкоподібні).

1. Ниткоподібні сосочки – *papillae filiformes* є на тілі і верхівці, надають бархатний вигляд. 2. Конічні сосочки - *papillae conicae*, є на корені язика. 3. Грибоподібні сосочки - *papillae fungiformes*, є на тілі, кінчику язика і бічних краях посеред ниткоподібних сосочків.

4. Листкоподібні сосочки - *papillae foliatae*, є спереду піднебінноязикової дужки. 5. Валикоподібні сосочки – *papillae vallatae*, є на тілі язика близько кореня в кількості 1-3 пар.

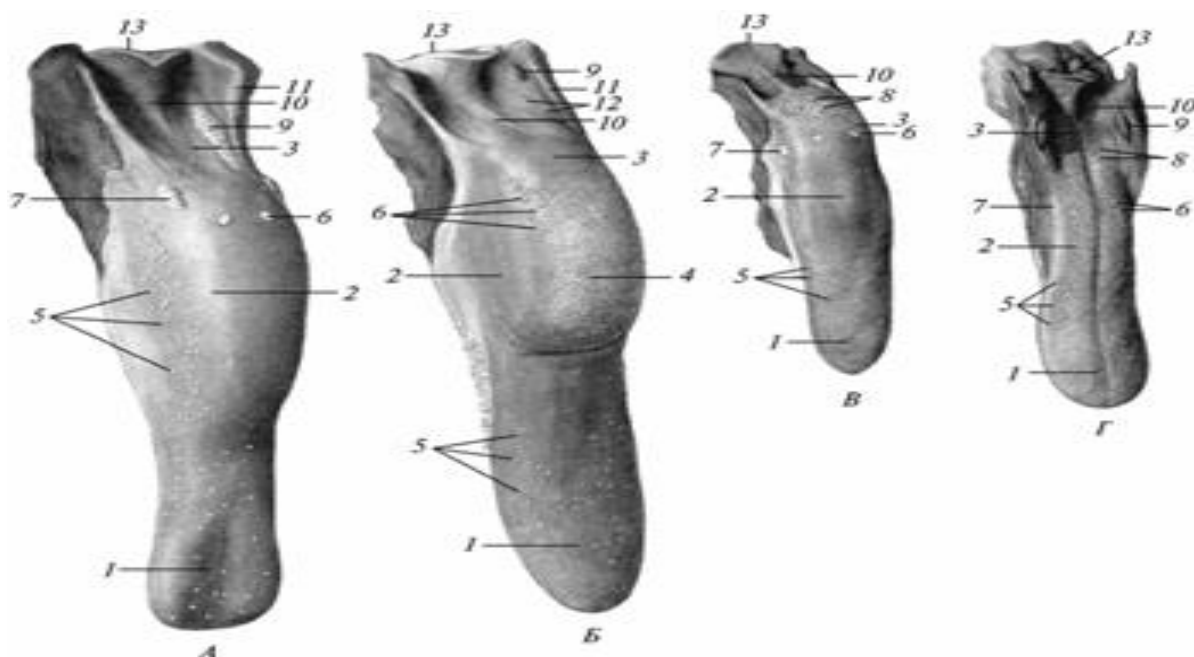
В товщі слизової оболонки кореня і країв язика містяться слизові або змішані залози – *gll. linguales*, а також скупчення лімфоїдної тканини, язикові мигдалики – *tonsilla lingualis*. Цим скупченням на зовнішній поверхні слизової відповідають мигдаликові ямки - *fosullae tonsillares*.

**М'язи язика і під'язикової кістки.** До м'язів язика відносяться наступні: 1. *Язиковий м'яз* – *m. lingualis*, складається із поздовжніх, поперечних та перпендикулярних м'язових пучків. Це основний м'яз язика. 2. *Бічний язиковий м'яз* (шилоязиковий м'яз) - *m. styloglossus*, від переднього кінця більшої гілки під'язикової кістки до верхівка язика, скорочує язик. 3. *Підборідно-язиковий м'яз* – *m. genioglossus*, від підборідного кута нижньої щелепи до верхівки і тіла язика, відтягує язик від піднебіння, тягне вперед. 4. *Основний язиковий м'яз*

(під'язиково - язиковий м'яз) – m. hyoglossus, від тіла і гортанних ріжків під'язикової кістки, сплюскує корінь язика, тягне його назад.

5. Підборідно-під'язиковий м'яз - m. geniohyoideus, від підборідного кута нижньої щелепи до тіла або язикового відростка під'язикової кістки, тягне язик вперед. 6. Поперечний міжщелеповий м'яз – m. transversus mandibulae складається із оральної і аборальної частини. Обидві частини починаються на linea mylohyoidea нижньої щелепи і прикріплюються в серединному сухожилковому шві, що тягнеться від підбородка до під'язикової кістки. Оральна частина – щелепно-язиковий м'яз - m. myloglossus, аборальна частина – щелепно-під'язиковий м'яз - m. mylohyoideus. Припіднімає язик при жуванні, притискує його до піднебіння.

**Видові особливості язика:** У собаки язик довгий, широкий, тонкий з відвислими краями. На спинці проходить язикова борозна – sulcus medianus linguae. Валикоподібних сосочків – 2-3 пари. Під слизовою верхівки язика – хрящ – lyssa, рудимент внутрішньоязикової кістки нижчих тварин, підтримує висунутий язик у жарку пору року. Язикові залози слизові. Міжщелеповий м'яз не ділиться на частини. Язиковий мигдалик відсутній.



Язик: А - коня; Б - великої рогатої худоби; В - свині; Г - собаки; 1 — apex linguae; 2 — corpus linguae; 3 — radix linguae; 4 — torus linguae; 5 — papillae fungiformes; 6 — papillae vallatae; 7 — papillae foliatae; 8 — papillae conicae; 9 — tonsilla palatina; 10 — plica glossoepiglottica; 11 — arcus palatoglossus; 12 — fossulae tonsilare; 13 — epiglottis.

У свині язик довгий, вузький, загострений. Язикові залози слизові. Валикоподібних сосочків - пара. Між конусоподібними сосочками фолікули язикового мигдалика, тому ці сосочки називають мигдаликоподібними – *papillae tonsillares*. Є язиковий хрящ – *lyssa*, а також парний навкологортанний мигдалик – *tonsilla paraepiglottica*.

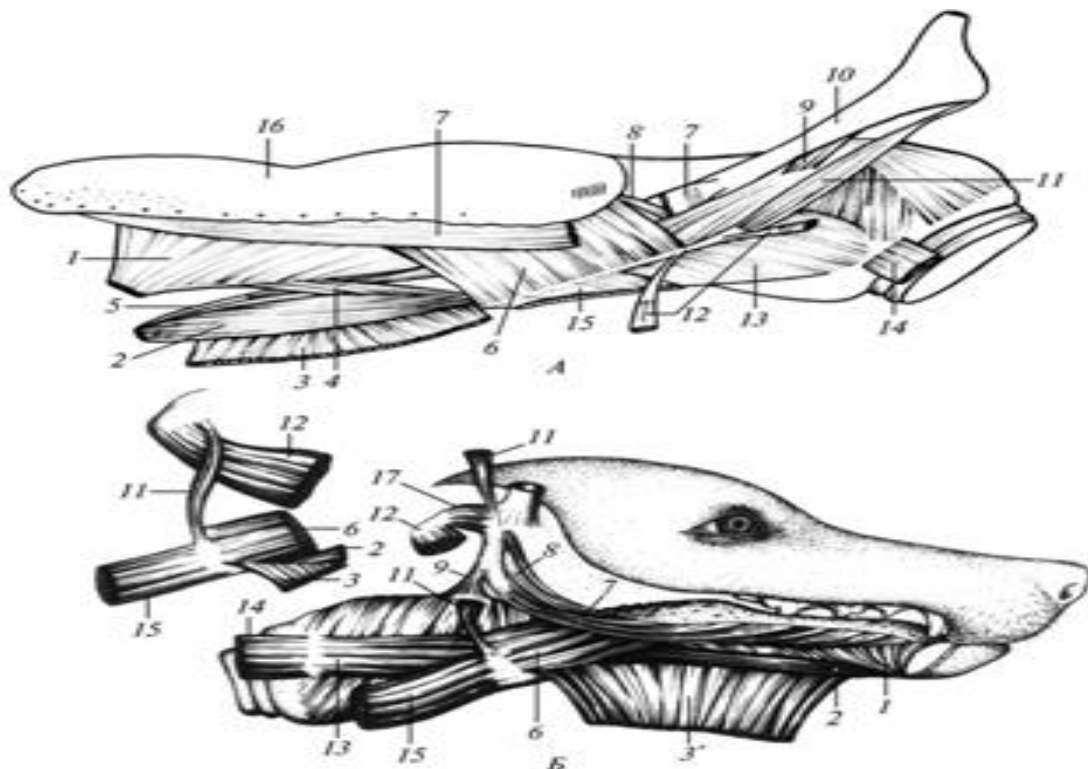
У корови спинка язика сильно потовщена, утворює валик – *torus linguae*, що відокремлюється від передньої частини язика пограничною борозною – *sulcus terminalis*. Язикові залози на корені змішані, на краях слизові. Валикоподібних сосочків багато – 8-17.

У коня слизова спинки щільна, немає подушки і язикового хряща. Язикові залози змішані. Одна пара валикоподібних сосочків, іноді буває третій непарний сосочок. Конусоподібних сосочків немає.

**До м'язів під'язикової кістки** відносяться два м'язи :

1. Під'язиковий м'яз - *m. stylohyoideus*, від середньої гілки під'язикової кістки до гортанних ріжків, зближує названі гілки під'язикової кістки.

2. Ріжковопід'язиковий м'яз – *m. keratohyoideus*, від гортанних гілок під'язикової кістки до її малої гілки, зближує названі гілки.



М'язи під'язикового апарату (за С. К. Рудиком, 1984):

А — коня; Б — собаки; 1 — *m. genioglossus*; 2 — *m. geniohyoideus*;

3 — m. myloglossus; 3 — mylohyoideus; 4 — m. geniohyoideus internus; 5 — m. genioepiglotticus; 6 — m. hyoglossus; 7 — m. styloglossus; 8 — m. chondroglossus; 9 — m. stylopharyngeus; 10 — stylohyoideum; 11 — m. stylohyoideus; 12 — m. digastricus; 13 — m. thyrohyoideus; 14 — m. sternothyroideus; 15 — m. sternohyoideus; 16 — lingua; 17 — m. occipitohyoideus.

**Зуби** – **dentes** це міцні органи, розміщені в зубних комірках – альвеолах щелепи і утворюють зубні аркади або дуги – arcus dentalis maxillaris et mandibularis. Функції зубів: 1. Захоплюють і утримують корм; 2. Подрібнюють корм; 3. Органи захисту і нападу.

За функцією, будовою і розміщенням поділяються на різці – dentes incisive (I), ікла – dentes canini (C) і корінні зуби: премоляри - dentes praemolares (P) і моляри - dentes molares (M).

Різців розрізняють по три з кожного боку, медіальні – зачепи, середні – без назви і латеральні або окрайки. Ікла по одному з кожного боку на верхній і нижній щелепах. Премолярів по 3-4, молярів по 3, рідше – 2-4. Загальну кількість зубів можна записати зубною формулою, яка є різною для постійних і молочних зубів. Молочні зуби – dentes decidui прорізуються після народження або до народження в певному порядку. Вони коротші, менші від постійних. Серед молочних зубів відсутні моляри. По мірі росту тварин молочні зуби випадають і замінюються постійними зубами - dentes permanentes.

За характером будови і розвитком зуби поділяють на короткокоронкові і довгокоронкові. Короткокоронкові зуби – dentes brachiodontes. На короткокоронкових зубах чітко виділяється коронка, шийка і корінь. Коронка зуба – corona dentis виступає над яснами в порожнину рота. Має різну форму – клиноподібна (різці), конусоподібна (ікла), і у вигляді кількох конусів або горбиків (на молярах). На коронці розрізняють губну або щічну поверхню – facies labialis et buccalis, спрямовану в бік присінка ротової порожнини, язикову поверхню - facies lingualis, спрямовану до язика, у власне ротову порожнину і жувальну поверхню – facies masticatoria, повернену до протилежного зуба другої щелепи.

Корінь зуба – radix dentis міститься в зубній комірці щелеп, в якій він прикріплюється зубною зв'язкою – lig. dentale, що являє собою періодонт - надкiстницю, загальну для кореня зуба і зубної луночки. Коренів буває від 1 до 3 - 4. Шийка зуба – collum dentis

знаходиться в місці переходу коронки в корінь зуба, до неї прикріплюються ясна.

Внутрішня будова короткокоронкового зуба: Основна речовина – дентин – *dentinum*, містить до 70-80% мінеральних речовин, який міститься в коронці і корені. Відрізняється від кісткової тканини лише розміщенням одонтобластів на поверхні, оберненій до пульпи. Всередині зуба є порожнина – *cavum dentis*. Зубну порожнину заповнює пульпа зуба – *pulpa dentis*, що складається із сполучної тканини, судин, нервів, вхід до якої відкривається з боку верхівки кореня. У ділянці коронки дентин зовні вкритий шаром емалі – *substantia adamantina*, найтвердішої речовини в тілі тварин, що складається з мікроскопічних призм, розміщених в один ряд, містить 98% мінеральних речовин. У ділянці кореня зуба дентин вкритий цементом – *cementum*. За будовою цемент подібний до кісткової тканини і містить до 60-70% мінеральних речовин.

Коронка зубів у старих тварин може стиратися до самого кореня. При стиранні зуба зубна порожнина заростає дентином, який має темніший колір і називається зубною зіркою. Короткокоронкові зуби властиві собакам, свиням. До цього типу відносяться і різцеві зуби жуйних. Довгокоронкові зуби – *dentes hypselodontes*, мають довгу коронку, яка із ротової порожнини продовжується в зубну луночку, виконує функцію кореня. Вони добре перетирають корм. На молодих довгокоронкових зубах гілок кореня немає, але з віком вони з'являються і досягають різного ступеня розвитку. У жуйних вони довші, ніж у коней. Коронка зуба у молодих тварин складається з двох - п'яти конусів, розміщених парами (щічний-язиковий конуси), а між ними знаходиться зубна чашка або лійка, одна при двох конусах, дві – при 4-5 конусах. Після стирання жувальної поверхні, що зв'язано з старінням зуба, конуси стають складками, зуби цього типу належать до складчастих зубів – *lophodontes* (кінь). У жуйних конуси зігнуті у вигляді серпа, місяця, тому такі зуби називають місяцеподібними – *selenodontes*.

Будова довгокоронкових зубів відрізняється від будови короткокоронкових зубів. Їх емаль покриває всю коронку, включаючи ту частину, що лежить в зубній комірці. Цемент вкриває всю емаль коронки і заповнює зубну комірку. Довгокоронкові зуби з віком не зменшуються, хоч і стираються. Навпаки, вони можуть видовжуватися, так як по мірі стирання коронка висовується із зубної комірки. Зуб функціонує до свого випадіння. Довгокоронкові зуби

властиві коням, а також до цього типу зубів відносяться корінні зуби жуйних.

**Видові особливості зубів:** У собак шийка зуба добре виражена.  
Зубна формула: 
$$\begin{array}{cc} M = & 3140 & & P = & 3142. \\ & 3140 & & & 3143 \end{array}$$

Величина різців збільшується від зачепів до окрайків. Ікла конічні. Перший нижній премоляр має найменшу коронку з одним зубцем і називається вовчим зубом – *dens lupinus*. Найбільший зуб 4-й верхній премоляр і 1-й нижній моляр. Вони називаються січними – *dentes sectoris*. Премоляри трьохзубчасті, моляри багатогорбикові. Гілок коренів у кутніх зубів - 1-3. Щелепи ізогнатні.

У свині зуби короткокоронкові, ікла – довгокоронкові. Зубна формула:  $M = 3130, P = 3143$ . Різці по структурі конічні. На верхній щелепі вони розділені один від другого беззубим краєм. Величина різців від зачепів до окрайок зменшується. Молочні ікла слабкі, постійні ікла у самок невеликі, у самців масивні. Ікла відокремлюються беззубим краєм від різців і корінних зубів. Кутні зуби багатогорбисті. Найбільший зуб – третій моляр, найменший – перший премоляр (вовчий зуб), він належить до постійних зубів. Гілки коренів зубів невеликі, на верхніх щелепах їх 3 - 4, на нижніх – по 2. Щелепи ізогнатні.

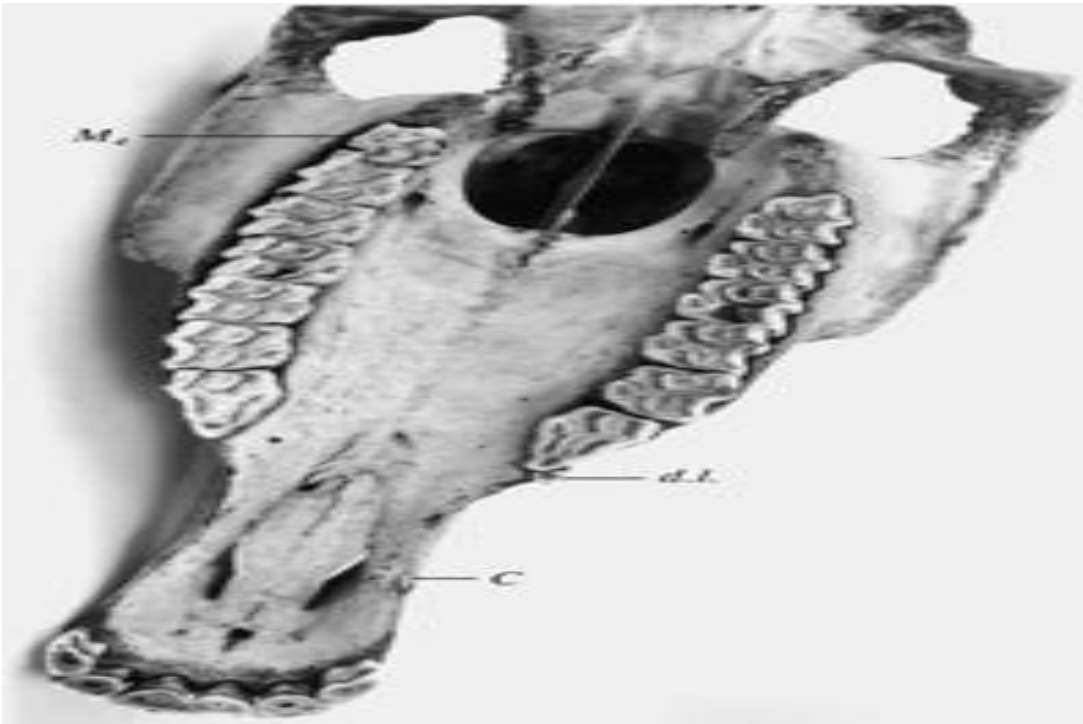
У великої рогатої худоби зубна формула:

$$M = 0030 / 4030, \quad P = 0033 / 4033$$

Різці короткокоронкові, їх коронка долотоподібна. Іклів немає, асимілювалися з різцями. Кутні зуби довгокоронкові, місяцеподібні, більші на верхній щелепі, ніж на нижній. Їх величина збільшується спереду назад, моляри вдвоє масивніші за премоляри. На верхніх премолярах по 2 конуси, на молярах по 4 конуси і мають всі вони по 3 корені. Перший нижній премоляр має 1 конус, решта по 2 конуси, моляри по 4 конуси. Нижні корінні зуби мають по 2 корені. Щелепи анізогнатні.

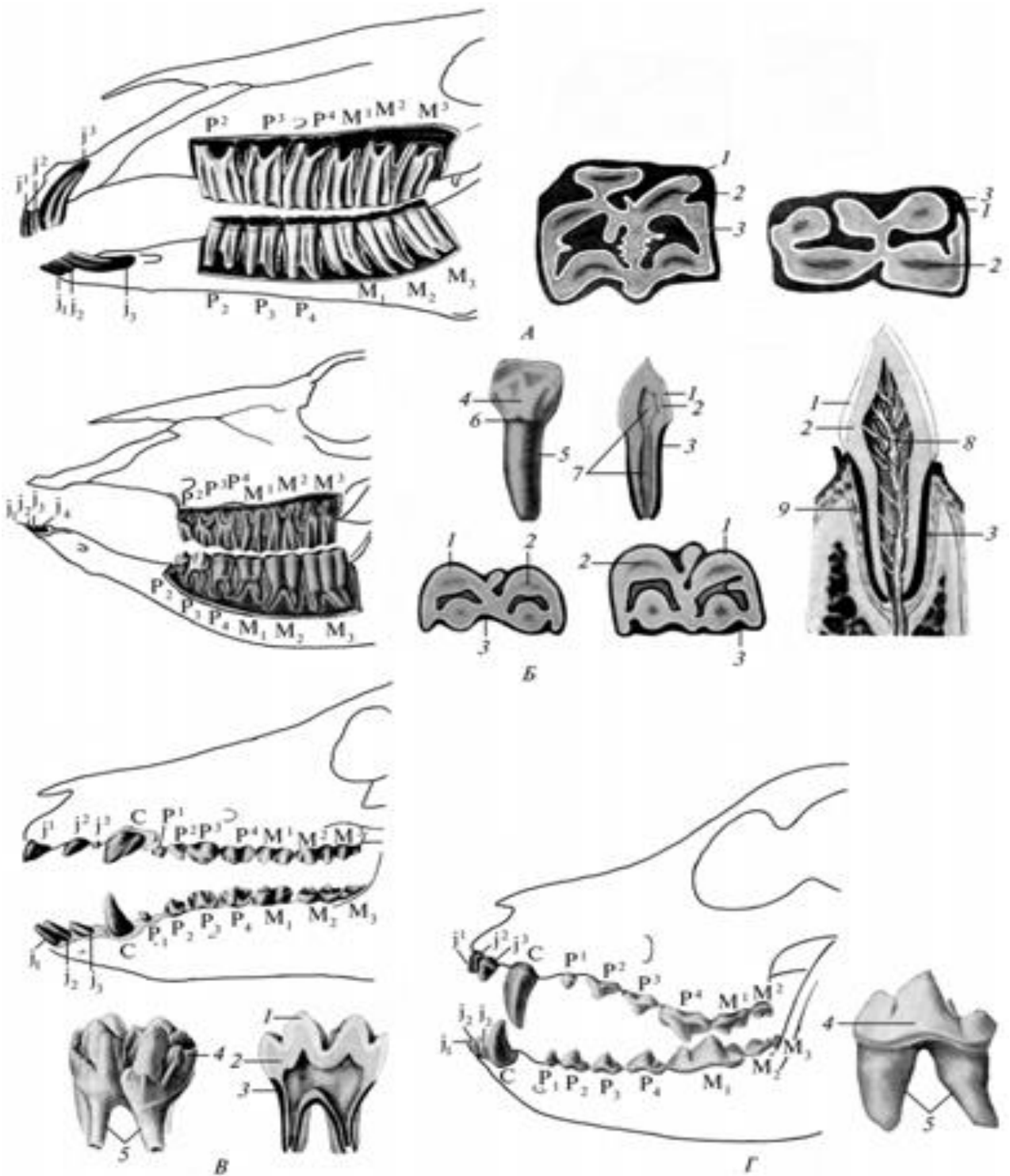
У коня зубна формула:  $M = 3130., P = 3133$ , у самок ікла відсутні або слабо виражені. Ікла відокремлені від різців і кутніх зубів беззубим краєм. Всі зуби довгокоронкові, корінні зуби складчасті. Різці мають вигляд зігнутих клинів, вигнутих з язикової сторони. Жувальна поверхня молодого різця поперечно-овальна. З віком вона стає округлою, потім трикутною, і накінець знову стає овальною. Ці форми змінюються через 6 років, спочатку на нижній щелепі, потім на верхній.

Молоді різці мають на жувальній поверхні дві складки, губну і язикову, між ними зубна чашка, більш глибока на верхніх різцях (14мм), ніж на нижніх (7мм). Передній контур зубів з віком змінюється. У молодих тварин він має форму правильної дуги, а з віком змінюється до форми клина.



Зуби кобили: С - ікло; d. l.(dentes lupinus)- вовчий зуб;  
М 4 - четвертий моляр

Верхні кутні зуби коротші за нижні, але масивніші. Крайні кутні зуби на поперечному розрізі трикутні, середні - чотирикутні. Мають по 3 корені, масивніший медіальний з віком роздвоюється. Жувальна поверхня має 5 горбиків, з віком утворюються дві складки. Додатковий 7-й кутній верхній зуб з'являється в якості постійного спереду інших зубів, буває рудиментарним, називається вовчим зубом. Нижні кутні зуби мають меншу жувальну поверхню. Гілок коренів у кутніх зубів по 2, але у переднього і заднього іноді буває по 3. Щелепи анізогнатні, не співпадають жувальними поверхнями верхніх і нижніх кутніх зубів. Вік коня може бути визначений на основі: 1.Врахування термінів зміни зубів; 2.Зміни форми і будови їх жувальної поверхні; 3.Зміни переднього контуру зубів (дуги).



Зубні дуги та будова зубів:

А — коня; Б — великої рогатої худоби; В — свині; Г — собаки; 1 — enamelum; 2 — dentinum; 3 — cementum; 4 — corona dentis; 5 — radix dentis; 6 — collum dentis; 7 — cavum dentis; 8 — pulpa dentis; 9 — alveola dentis.



**Привушна, піднижньощелепова і під'язикова слинні залози.**  
**Глотка. Привушна слинна залоза - *gl. parotis*** розміщується між щелепою і атлантом, вентрально від зовнішнього слухового проходу. Зовні покрита вентральним вушним м'язом - *m.auricularis ventralis*. Передній край залози налягає на нижню щелепу, великий жувальний м'яз і на лімфатичні вузли (привушний і заглотковий латеральний). По величині це найбільша залоза у свині і коня та друга по величині серед слинних залоз у собаки і жуйних. Привушна залоза серозна, у собаки змішана. Вивідна привушна протока - *ductus parotideus* проходить в підщелепному просторі вперед по медіальній поверхні крилового м'яза, потім через судинну вирізку виходить на лицеву поверхню і відкривається в щоці на рівні 3 - 5 го кутнього зуба сосочком – *papilla salivalis parotidea*.

**Особливості залози у різних видів тварин:** У собаки трикутно-округлої форми з виїмкою для вушної раковини. Протока перетинає великий жувальний м'яз упоперек. У свині світло-сірого або червонувато-бурого кольору, трикутної форми, її вушний кут не досягає вушної раковини, підщелепний кут доходить до переднього краю великого жувального м'яза, шийний кут сильно виступає каудально. У жуйних привушна залоза буро-червоного забарвлення, витягнута дорсовентрально. Вушний дорсальний кінець більш товстіший. Протока перетинає великий жувальний м'яз упоперек.

У коня привушна залоза сірувато або жовтувато-червоного кольору, продовгувато-чотирикутної форми. Вентральний шийний кут лежить між зовнішньою і внутрішньою щелепною венами, вентральний передній кут досягає гортані. Латерально залоза покриває повітроносний мішок. **Піднижньощелепова залоза - *gl. submandibularis*** лежить в міжщелеповому просторі, частково прикрита привушною слинною залозою позаду, двохчеревцевим і криловим м'язами. Її протока - *ductus submandibularis* проходить між частинами міжщелепового м'яза, потім по медіальній поверхні під'язикової залози. Вона відкривається на під'язиковій бородавці. Залоза змішана. **Видові особливості:** У собаки піднижньощелепова слинна залоза велика, округлої форми, світло - жовта, лежить вентрально від привушної залози. В сторону шиї розміщена між щелеповими венами. У свині піднижньощелепова слинна залоза невелика округлої форми, червонуватого кольору. У жуйних піднижньощелепова слинна залоза видовжена, жовтуватого кольору. Тягнеться від атланта до судинної вирізки нижньої щелепи, де залози

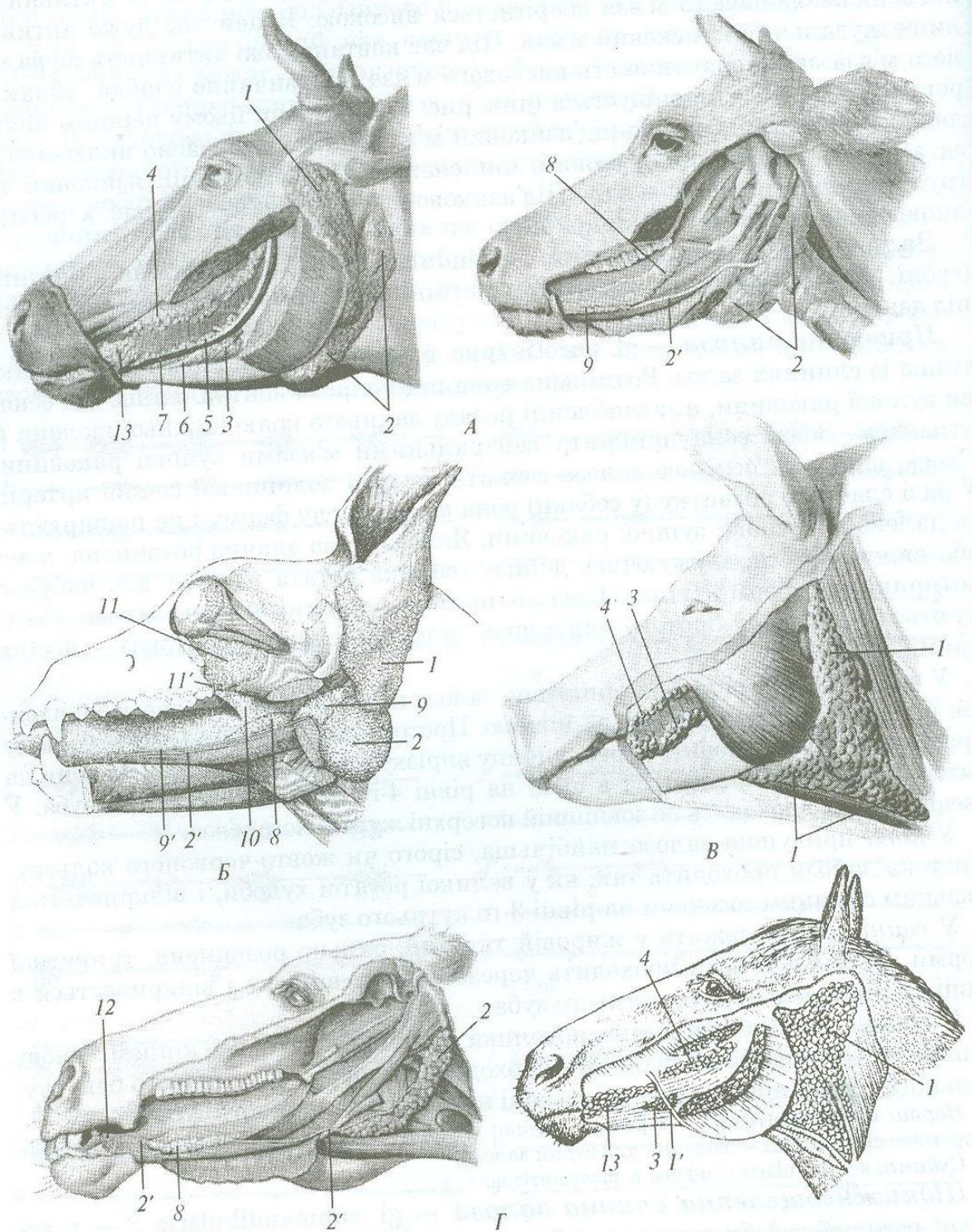
обох сторін дотикаються своїми потовщеними кінцями. Легко прощупується під шкірою. У коня піднижньощелепова слинна залоза видовжена, дорзально доходить до атланта і продовжується в підщелеповий простір. **Під'язикова слинна залоза - gl. sublingualis** лежить в під'язиковій складці слизової оболонки дна ротової порожнини, збоку від язика. Ділиться на дві частини: а) передню – короткопротокову (багатопротокову) – gl. sublingualis parvicanalaris s. polystomatica і задню довгопротокову, (однопротокову) – gl. sublingualis grandicanalaris s. monostomatica. Під'язикова багатопротокова залоза є у всіх тварин, лежить медіально від бічного язикового м'яза, довгопротокова (однопротокова) – змішана залоза відкривається на під'язиковій бородавці. **Видові особливості:** У собаки короткопротокова частина залози слизова, довгопротокова частина залози лежить на двохчеревцевому м'язі і зростається з підщелеповою слинною залозою. У свині короткопротокова частина залози змішана і червонуватого кольору, довгопротокова частина – червонувато-жовтого кольору.

У жуйних короткопротокова частина залози слизова, жовтуватого кольору, позаду доходить до піднебінноязикової дужки, протоки відкриваються двома рядами; довгопротокова частина залози червонуватого кольору, лежить спереду і вентрально від першої частини залози та латерально і дорзально від протоки підщелепової слинної залози. Тягнеться до підборідкового кута нижньої щелепи.

У коня короткопротокова частина залози сірувато-червонувата, змішана залоза, тягнеться від 3-го кутнього зуба до кута підборіддя, має 30 проток. Довгопротокова частина залози відсутня.

**Глотка – pharynx** перетинково-м'язовий, лійкоподібний орган, що з'єднує ротову порожнину з стравоходом і носову порожнину з гортанню. Топографія глотки: вона прилягає дорсально до вентральних м'язів шиї і голови, тобто лежить вентральніше шийних хребців, а з боків – до середніх гілок під'язикової кістки; вентральніше глотки розміщується носова порожнина, ротова порожнина і гортань. Ділення глотки: ділиться на 2 частини - більшу, носову або дихальну частину або носоглотка - pars nasalis seu respiratoria seu nasopharynx і на меншу, травну або гортанню частину - pars laryngea seu laryngopharynx. Межею між ними є піднебінноглоткові дуги – arcus palatopharyngeus, що з'єднуються дорсально від входу в стравохід в глотковостравохідну дугу – arcus pharyngooesophageus. Отвори глотки: носоглотка через дві хоани

з'єднується з носовою порожниною, а також через два отвори слухових труб - *ostium tubae auditivae seu ostium pharyngeum tubae* із середнім вухом.



**Залози ротової порожнини:**

А — великої рогатої худоби; Б — собаки; В — свині; Г — коня; 1 — *gl. parotis*; 1' — *ductus parotideus*; 2 — *gl. submandibularis*; 2' — *ductus submandibularis*; 3 — *gll. buccales ventrales*; 4 — *gll. buccales dorsales*; 5 — *gll. buccales intermediae*; 6 — *n. buccalis*; 7 — *v. buccalis*; 8 — *gl. sublingualis polistomatica*; 9 — *gl. sublingualis monostomatica*; 9' — *ductus sublingualis major*; 10 — *gll. palatinae*; 11 — *gl. zygomatica*; 11' — *ductus zygomaticus*; 12 — *caruncula sublingualis*; 13 — *gll. labiales*

Гортанноглотка з'єднується через зів з ротовою порожниною, через вхідний отвір в гортань з гортанню і через стравохідний отвір з стравоходом.

*Будова глотки:* стінка глотки складається із слизової, фіброзної, м'язової і адвентиційної оболонок. Слизова оболонка гладенька, в носоглотці вистелена миготливим епітелієм, в гортанноглотці - багатошаровим плоским епітелієм. У слизовій оболонці знаходяться глоткові залози - *gl.pharyngeae* (по характеру слизові) і лімфатичні фолікули, що формують в дорзальній стінці глотки між отворами слухових труб непарний глотковий мигдалик – *tonsilla pharyngea impar*.

Фіброзна оболонка є видозміненою підслизовою пластинкою, яка в глотці відсутня. Ця оболонка складається з щільної сполучної тканини і фіксує початок глотки до основи черепа (м'язовий горбик). М'язова оболонка поперечно-посмугована, представлена 3-ма парними стискачами (краніальний, середній і каудальний) і парним розширювачем – шилоглотковим м'язом.

*Краніальний (ростральний) стискач глотки* - *m.constrictor pharyngis cranialis* складається із двох м'язів: із а) піднебінно-глоткового м'яза - *m.palatopharyngeus* починається від піднебінної і крилоподібної кісток до шва глотки – *rarhe pharyngis*. При скороченні наближає початок стравоходу до кореня язика; б) крилоглоткового м'яза - *m. pterygopharyngeus* від крилоподібної кістки до глоткового шва. Тягне дорзальну стінку глотки вперед. В цілому краніальний стискач стискує носоглотку, розширює гортанноглотку і вхід в стравохід. *Середній або під'язиковий стискач глотки* - *m.constrictor pharyngis medius seu hyopharynges* складається із двох м'язів а) хрящеглоткового м'яза - *m.chondropharyngeus* від середнього членика під'язикової кістки, б) рогоглоткового м'яза (ріжково-глотковий) – *m.keratopharyngeus* - від гортанних гілок під'язикової кістки. Проштовхує кормову грудку в стравохід.

*Каудальний стискач глотки або гортанний стискач* - *m.constrictor pharyngis caudalis s. laryngopharyngeus* складається з двох м'язів: а/ щитоглоткового м'яза - *m.thyreopharyngeus* від щитоподібного хряща і б/ перстнеглоткового м'яза - *m. cricopharyngeus* від перстневидного хряща. Обидві частини закінчуються в шві глотки. В цілому м'яз проштовхує кормову грудку в стравохід.

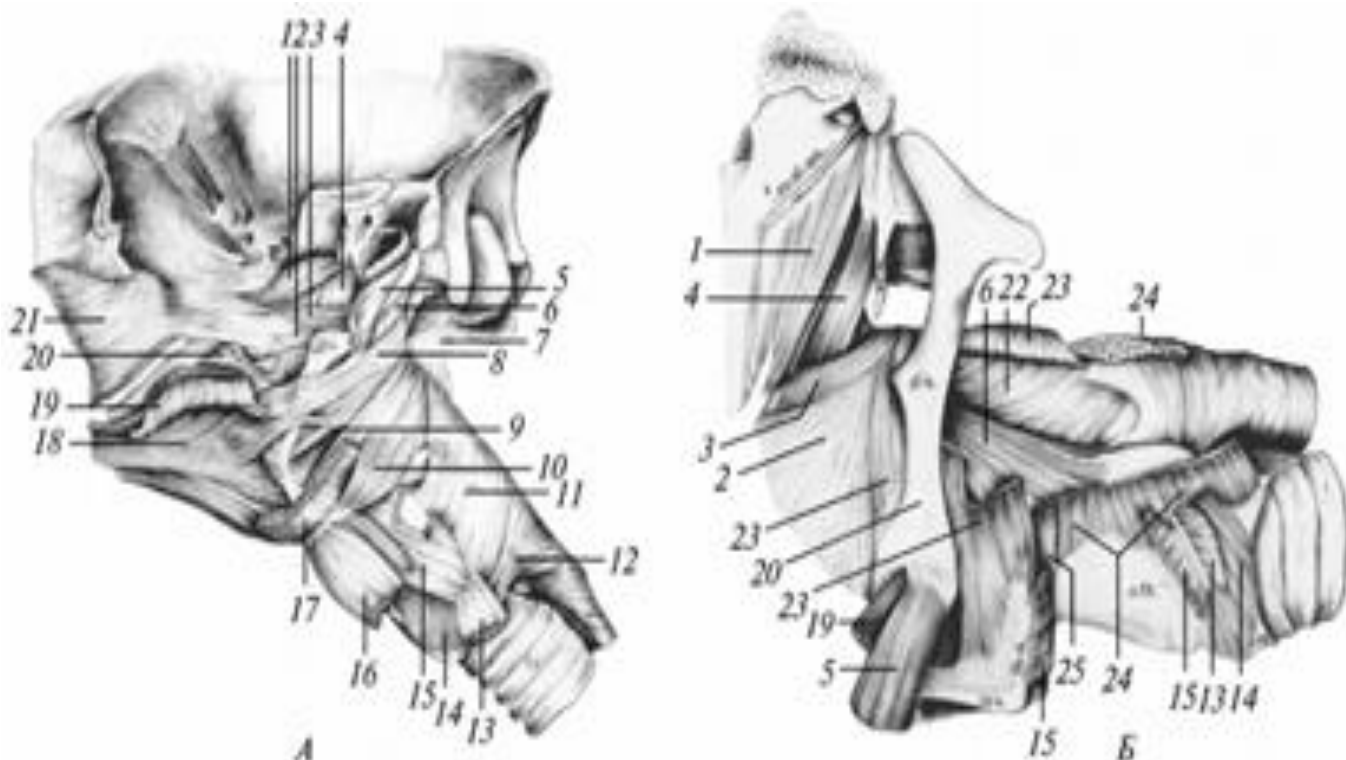
Шилоглотковий м'яз – *m.stylopharyngeus*, від середнього членика

під'язикової кістки в стінку глотки. Розширює гортанноглотку після ковтання і звужує носоглотку.

**Видові відмінності:**

А) У свині над входом в стравохід є глоткова кишеня – recessus retropharyngeus, що відкривається в носоглотку. Б) У жуйних хоани сильно стиснуті з боків. Отвори слухових труб невеликі, лежать глибоко біля самих хоан. Є непарний глотковий м'яз і еластична мембрана між слизовою оболонкою і каудальним стискачем. В) У коня отвори слухових труб щілиноподібні і довгі /до 4-5 см/. В їх медіальних стінках закладені хрящові пластинки і трубні мигдалики – tonsillae tubariae. Непарна глоткова мигдалика відсутня.

Г) У собаки косі щілиноподібні отвори слухових труб знаходяться біля хоан.



М'язи глотки : А — поверхневі м'язи глотки собаки; Б — глибокі м'язи глотки великої рогатої худоби; 1 — напружувач піднебіння; 2 — щічно-глотковий; 3 — крилоглотковий; 4 — підіймач м'якого піднебіння; 5 — шилоязиковий; 6 — каудальний шилоглотковий; 7 — непарний м'яз глотки; 8 — язикоглотковий; 9 — хрящоглотковий; 10 — ріжково-глотковий; 11 — шилоглотковий; 12 — перснеглотковий; 13 — груднино-щитоподібний; 14 — перснешитоподібний; 15 — щитопід'язиковий; 16 — груднино-під'язиковий; 17, 19 —язиковий; 18 — підборідно-язиковий; 20 — стилогіоїд; 21 — щічний м'яз; 22 — піднебінно-глотковий; 23 — під'язиковоглотковий; 24 — гортанно-глотковий; 25 — зв'язково-глотковий.

### **Поділ черевної порожнини на ділянки.**

Для чіткого уявлення про взаємне розміщення внутрішніх органів черевну порожнину поділяють на десять ділянок. Двома поперечними площинами, які проходять по реберній дузі і маклаках, черевну порожнину розділяють на краніальну, середню і каудальну ділянки.

*Краніальна ділянка черевної порожнини* – regio abdominis cranialis відділяється від грудної порожнини діафрагмою, а від середньої ділянки - площиною, проведеною по опуклому контуру останнього ребра. Площиною, яка проходить уздовж правої і лівої реберних дуг, і серединною площиною ділянка поділяється на праву і ліву підреберні – regio hypochondrica dexter et sinister і непарну мечоподібну - regio xiphoides – ділянки.

*Середня ділянка черевної порожнини* - regio abdominis media – двома сагітальними площинами, проведеними на рівні кінців поперечно-реберних відростків поперекових хребців, поділяється на праву і ліві бічні ділянки - regio abdominis lateralis. Решта середньої ділянки ділиться фронтальною площиною, проведеною на рівні середини першого ребра на дві частини, верхня – поперекова - regio lumbalis, нижня – пупкова ділянка – regio umbilicalis.

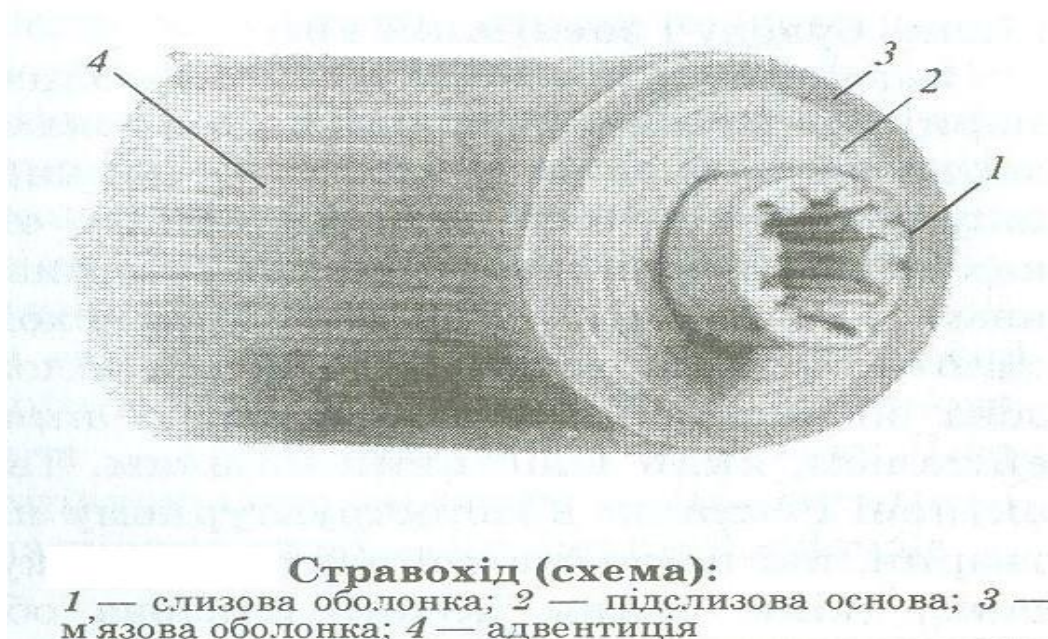*Каудальна ділянка черевної порожнини* - regio abdominis caudalis простягається від середньої ділянки до входу в тазову порожнину. Двома сагітальними площинами, проведеними на рівні вільних кінців поперекових хребців каудально вона поділяється на праву і ліву пахвинні ділянки – regio inguinalis dexter et sinister, які є продовженням бічних ділянок, а вентральна – лобкову ділянку – regio pubica, яка є продовженням пупкової ділянки.

**Стравохід - oesophagus** є продовженням травної трубки з нерівномірною товщиною стінки і з'єднує глотку з шлунком. Ділення: 3 частини - шийна, грудна і дуже коротка черевна.

Спочатку розміщений вентральніше шийних хребців і дорсально від гортані і трахеї. На рівні 5-го шийного хребця стравохід опускається на ліву сторону трахеї. В грудній порожнині розміщується спочатку зліва, а потім дорсально від трахеї і лівого бронха, дорсально від основи серця і справа від дуги аорти. В грудній порожнині знаходиться у верхній частині дорсального середостіння. Стравохідний отвір діафрагми проходить на рівні 9-го міжреберного простору. В черевній порожнині закінчується в лівому кінці шлунка, формуючи вхід в шлунок – cardia. Будова: стінка

стравоходу складається із слизової оболонки, підслизової, м'язової оболонки і адвентиції. Слизова оболонка вистелена плоским багат шаровим епітелієм, білого кольору, зібрана в повздовжні не постійні, легко розправляючі складки. Підслизова пластинка добре розвинена, містить залози, кількість яких коливається залежно від розвитку слинних залоз.

М'язова оболонка побудована з поперечнопосмугової м'язової тканини, у деяких тварин поступово заміщається гладенькими м'язами. На початку стравоходу м'язові пучки мають кільцеподібний напрям, потім - еліпсоїдний і на кінці вони зовні повздовжні, а зсередини поперечні. М'язи стравоходу починаються окремими м'язовими тяжами – двома на глоточному шві і додатково на черпакоподібному і перснеподібному хрящах гортані.



### ***Види відмінності стравоходу:***

А/ У собаки залози добре виражені впродовж всього стравоходу.

Б/ У свині залози є лише в шийній частині органу. Каудальна частина м'язової оболонки побудована з гладенької м'язової тканини.

В/ У жуйних залози є тільки на початку стравоходу. Обидва шари м'язової оболонки добре розвинуті і взаємно переплітаються при переході з одного боку на другий. При цьому пучки зовнішнього шару переходять в пучки внутрішнього шару протилежної сторони.

Г/ У коня залози є тільки на початку стравоходу, гладенька м'язова тканина з'являється дорсальніше серця, стравохід проходить крізь отвір діафрагми на рівні 12 – го ребра.

**Шлунок – gaster s. venter s. stomachus** - розширення травної трубки зразу за діафрагмою, служить резервуаром, в якому корм затримується і піддається хімічній обробці в кислому середовищі.

Шлунки діляться на однокамерні – кінь, свиня, собака, і багатокамерні – жуйні. Однокамерні шлунки за будовою слизової діляться на шлунки кишкового типу – собака і змішаного або шлунково-кишкового типу – свиня, кінь. У шлунках першого типу слизова містить залози і покрита циліндричним епітелієм, у шлунках змішаного типу слизова ділиться на два відділи: 1- стравохідний відділ - *pars oesophagea* немає залоз, слизова оболонка вистелена багатошаровим плоским епітелієм; 2 - кишковий або залозистий відділ має залози і покритий циліндричним епітелієм. Ділиться на 3 частини – донна або фундальна – *pars fundalis*, кардіальна частина – *pars cardiaca* і пілорична частина – *pars pylorica*. Частини шлунка :

1. кардіа – *cardia*, це вхід стравоходу в шлунок, знаходиться на лівому його кінці; 2. пілорус - *pylorus*, це вихід із шлунку в дванадцятипалу кишку, знаходиться на правому кінці шлунка;

3. передня або діафрагмальна стінка шлунка - *paries diaphragmatica*, прилягає до печінки і діафрагми;

4. задня або вісцеральна стінка шлунка - *paries viscerali ventriculi* повернена до кишок;

5. більша кривина шлунка - *curvatura major ventriculi* обернена вліво, назад і вниз або каудо-вентрально;

6. менша кривина шлунку - *curvatura minor ventriculi* обернена вправо, вперед і вгору або краніо-дорсально. Обидві кривини тягнуться від кардії до пілоруса.

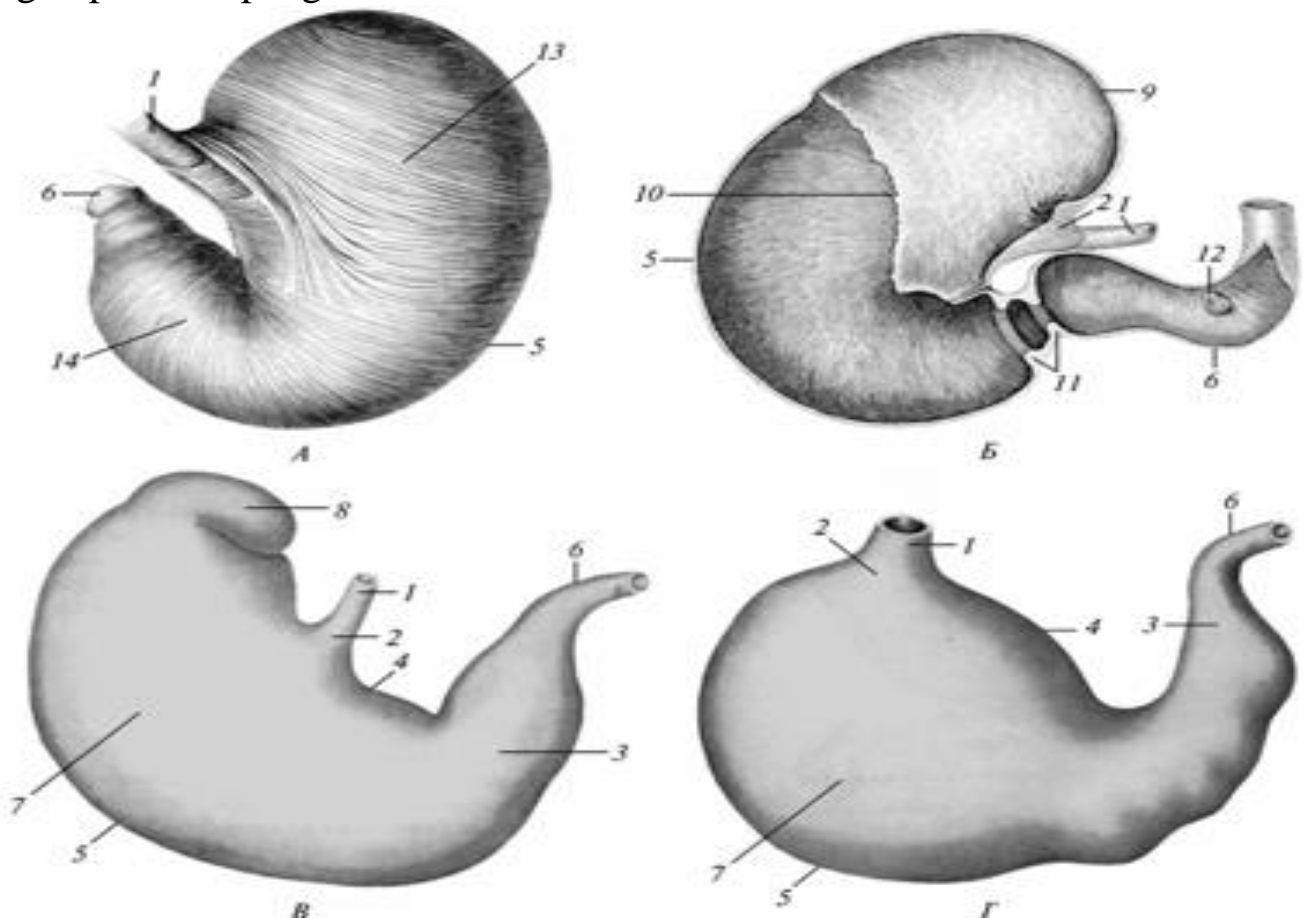
7. середня частина шлунка із сторони більшої кривини – дно шлунка - *fundus ventriculi*.

Будова шлунка: стінка шлунка складається із слизової, м'язової і серозної оболонок і двох пластинок – підслизової і підсерозної. Слизова оболонка дна товстіша і темніша, червонувата, усіяна шлунковими ямками – *foveolae gastricae*, в які відкриваються фундальні залози. Слизова оболонка пілоруса світліша, жовтувата, також з невеликими ямками. Слизова оболонка кардії найбільш світла. У ненаповненому шлунку слизова оболонка зібрана в складки – *plcae gastricae*, які не мають певного напрямку, за винятком малої кривини, де вони проходять паралельно між собою і вздовж цього краю шлунку.

М'язова оболонка складається з 3-х шарів: а/ поздовжнього



– *stratum longitudinale* - досить тонкий, розташований вздовж кривини, б/ циркулярний або коловий – *stratum circulare* - в ділянці дна і пілоруса. За рахунок цього шару формується пілоричний сфінктер – *m. sphincter pylori*; в/ косий шар – *stratum obliquum*, переважає в лівій частині шлунку. Серозна оболонка з малої кривини переходить в малий сальник, із великої кривини – у більший сальник. Перший з них – *omentum minus* складається із двох зв'язок: печінково-шлункової зв'язки – *lig. hepatogastricum*, печінково-дванадцятипалої зв'язки – *lig. hepatoduodenale*. Перша зв'язка більш значніша і переходить в печінково-стравохідну зв'язку – *lig. hepatoesophageum*.



Однокамерний шлунок:

А, Б — коня; В — свині; Г — собаки;

1 — *esophagus*; 2 — *cardia*; 3 — *pylorus*; 4 — *curvatura ventriculi minor*; 5 — *curvatura ventriculi major*; 6 — *duodenum*; 7 — *fundus ventriculi*; 8 — *diverticulum ventriculi*; 9 — *saccus cecus*; 10 — *margo plicatus*; 11 — пілорична частина зі стискачами; 12 — *papilla duodeni major*; 13 — *stratum obliquum*; 14 — *stratum circulare*.

Великий сальник – *omentum majus* на протязі від шлунку до попереку утворює сальниковий мішок – *bursa omentalis*, положення

якого різне у різних тварин. Вхідний отвір в цей мішок називається сальниковим – *foramen epiploicum* і розташовується медіально від правої нирки між каудальною порожнистою і ворітною венами. Ліва частина більшого сальника включає між листками селезінку і тому називається шлунково-селезінковою зв'язкою – *lig.gastrolienale*.

### **Видові особливості шлунка:**

У собаки шлунок однокамерний, кишкового типу. Розміщується у лівому підребер'ї в площині між 9-12-м ребрами і в ділянці мечоподібного відростка. Пілорус знаходиться в правому підребер'ї. Більший сальник відокремлює вентральну черевну стінку від кишкових петель. Кардіальні залози займають вузьку смужку, фундальні – ліву половину шлунка, пілоричні – праву половину. Коловий шар м'язових волокон в лівій половині шлунка розміщується між зовнішнім і внутрішнім шаром косих волокон.

У свині шлунок однокамерний, змішаного типу. На великій кривизні поблизу кардії має дивертикул – *diverticulum ventriculi* з верхівкою направленою каудально і вправо. З боку порожнини відокремлюється складкою слизової оболонки. Шлунок розміщується в лівому підребер'ї і в області мечоподібного відростка. Невелика частина його заходить і в праве підребер'я. Вентральна і зліва шлунок прилягає до черевної стінки в області 11-12-го ребра. Великий сальник – між кишковими петлями. Стравохідна (беззалозиста) частина слизової оболонки невеликих розмірів, досягає тільки дивертикула. Кардіальних залоз багато, займають дивертикул і лівий відділ шлунка, фундальні залози наближені до пілоричної частини шлунка, пілоричних залоз порівняно небагато. Пілорус складається із півмісяцевого валика з боку більшої кривини, а з боку меншої кривини – потовщення (подушки) – *torus pylori*.

У коня шлунок однокамерний, змішаного типу, типової форми, відносно невеликий, ємкістю 6-15 л. Лівий кінець шлунку утворює сліпий мішок – *saccus caecus*, сильно виступаючий з боку великої кривини дорзально, у зв'язку з чим стравохід входить в шлунок косо. Мала кривина укорочена, увігнута, утворює кутову складку – *plicae angularis ventriculi*. В області пілоруса є 2 перехвати; а/ звичайний – *sulcus pyloricus* в ділянці сфінктера, б/ *sulcus praepyloricus*, з м'язовим кільцем в основі – *annulus praepyloricus*. Перехвати обмежують порожнину воротара – *antrum pylori*. Шлунок майже цілком лежить в лівому підребер'ї, в ділянці мечоподібного відростка не заходить навіть при сильному наповненні. Сліпий мішок досягає рівня 14-15-го

міжреберного проміжку.

Великий сальник з великої кривини переходить на дванадцятипалу кишку, потім на праве дорзальне положення ободової кишки і на її поперече коліно, після цього повертається на дорзальне праве положення кишки, звідси на підшлункову залозу, а з неї – на сліпий мішок шлунку. Сальниковий мішок лежить між петлями кишечника. Слизова оболонка сліпого мішка і до кутової складки ороговіла, чітко відокремлюється від залозистої частини складчастим краєм – *margo plicatus*.

Кардіальних залоз небагато, розміщуються вздовж складчастого краю. Ділянка фундальних залоз темнувата, має шлункові ямки. Ділянка пілоричних залоз виділяється жовтуватим забарвленням. В ділянці впадання стравоходу є кардіальний сфінктер – з двох м'язових петель – *m. sphincter cardiae*, що сильно стискають кардіальний отвір і роблять неможливою блювоту у коней.

**Багатокамерний шлунок жуйних** складається з передшлунків: рубця, сітки і книжки (стравохідного типу) і сичуга (кишкового типу). **Рубець - rumen** у дорослих тварин найбільший відділ шлунку, а у новонароджених – другий по величині. Поділяється на дорсальний і вентральний рубцеві півмішки – *saccus ruminis dorsalis et ventralis*, відмежовані один від одного зовні краніальною і каудальною рубцевими борознами – *sulcus ruminis cranialis et caudalis*, зсередини – краніальними і каудальними тяжами – *pila ruminis cranialis et caudalis*. Борозни з'єднуються на поверхні бокових стінок рубця в повздовжню праву і ліву борозни – *sulcus longitudinalis dexter et sinister*, яким всередині відповідають бічні тяжі – *pila ruminis lateralis*.

На задньому кінці рубця відокремлюються дорзальний і вентральний каудальний сліпі мішки – *saccus coecus ruminis caudo-ventralis et caudo-dorsalis*. Межа сліпих мішків зовні позначена поперечними каудальними борознами – *sulcus coronarius ruminis dorsalis et ventralis*, а всередині відповідними тяжами – *pilae ruminis*.

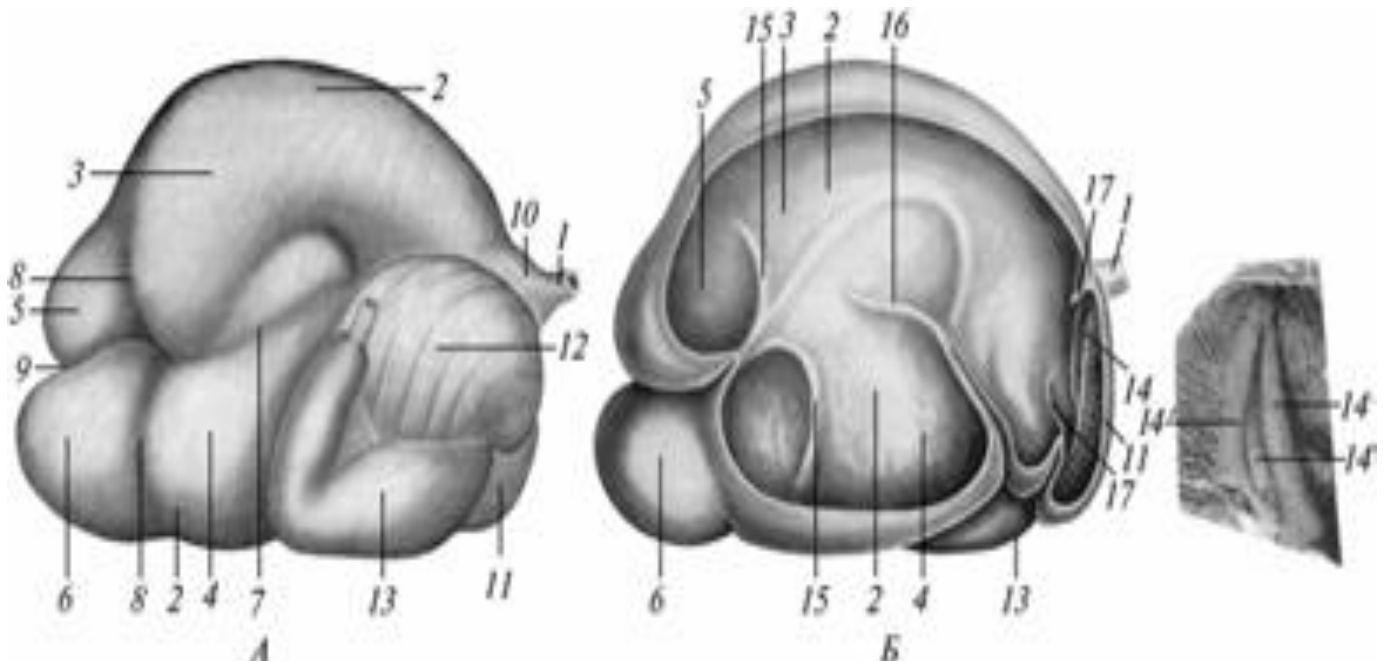
У передній кінець дорзального напівмішка входить стравохід. Ця ділянка називається присінком рубця – *anthrum ruminis*. Він відокремлений від мішка дорзальною поперечною борозною – *sulcus ruminis coronarius dorsalis*, а від сітки – зовні борозною, а зсередини – тяжом рубця і сітки – *sulcus et pila rumino-reticularis*.

Слизова оболонка рубця ороговіла, беззалозиста, темного кольору, з ворсинками різної величини і форми (довжиною до 10 мм). Вони мають здатність самотійно рухатись завдяки наявності

м'язових волокон і служать для всмоктування.

М'язова оболонка утворена зовнішнім, поздовжнім пластом і внутрішнім, коловим. Поздовжні волокна починаються і закінчуються на стравоході і охоплюють спіралеподібно стінку рубця в цілому. В ділянці тяжів м'язова оболонка потовщена.

Серозна оболонка рубця в ділянці поздовжніх борозен переходить в більший сальник. Вентральний рубцевий мішок знаходиться в порожнині сальникового мішка.



Багатокамерний шлунок великої рогатої худоби:

А — зовнішня; Б — внутрішня поверхні;

1 — esophagus; 2 — rumen; 3 — saccus dorsalis; 4 — saccus ventralis; 5 — saccus cecus caudo-dorsalis; 6 — saccus cecus caudo-ventralis; 7 — sulcus longitudinalis dexter; 8 — sulcus coronarius dorsalis et ventralis; 9 — sulcus caudalis; 10 — atrium riminis; 11 — reticulum; 12 — omasum; 13 — abomasum; 14 — sulcus reticuli; 14' — labium sinistrum et dextrum; 15 — pila coronaria dorsalis et ventralis; 16 — pila longitudinalis dextra; 17 — plica ruminoreticularis

**Сітка - reticulum** має круглу форму і є продовженням уперед і вниз присінка рубця. Розміщена спереду від рубця, з яким сполучається через великий рубцево-сітковий отвір — ostium ruminoreticulare, з книжкою сполучається щілиноподібним отвором — ostium reticulo-omasicum. Від стравоходу до входу в книжку йде стравохідна борозна — sulcus oesophageus. Її краї утворені губами — labium sulci oesophagei, між якими знаходиться дно борозни. Основу

губ борозни складають тяжі з поздовжніх м'язів, а основу дна борозни - з поперечних м'язових волокон. Ліва губа потужніша правої. Борозна на шляху від стравоходу до книжки перекручується спіралевидно.

Слизова оболонка сітки ороговіла, беззалозиста, зібрана в складки, які формують своєрідні чотири-, п'яти- або шестигранні великі комірки – *cellulae reticuli*. М'язова оболонка складається із зовнішнього колового і внутрішнього поздовжніх шарів м'язових волокон. Дно стравохідної борозни утворене внутрішнім поперечним і зовнішнім поздовжніми пластами. Серозна оболонка переходить на сітку із сусідніх відділів шлунка.

**Книжка - omasum** округлої форми орган, дещо сплющений з боків. Вона розміщена між сіткою і сичугом дорзально від них. Вентро-краніально з'єднується з сіткою – *ostium reticuloomasicum*, а вентро-каудально з сичугом – *ostium omaso-abomasicum*. Обидва отвори з'єднанні мостом – дном книжки – *fundus omasi*, продовженням стравохідної борозни. Слизова оболонка книжки утворює нерозправлені, але рухливі, широкі складки – листочки книжки – *lamellae omasi*. Ці складки прикріплені до великої кривини і звисають над дном книжки. Між краями листочків і дном книжки залишається канал книжки. Листочки неоднакові по своїй величині, серед них розрізняють великі (12-14), середні (між більшими) і малі (в проміжках між великими і середніми) і нарешті, найменші листочки на дні міжлисточкових ніш – *recessus interlamellaris*. В отворі між книжкою і сичугом слизова утворює дві складки паруса книжки – *vellum omasi*. Вони переходять в складки сичуга і перешкоджають поступленню їжі із сичуга назад в книжку. М'язова оболонка книжки складається із зовнішнього поздовжнього і внутрішнього колового шарів м'язових волокон. Останній шар у ділянці книжково-сичужного отвору утворює стискач. Зовні книжка вкрита серозною оболонкою.

**Сичуг – abomasus** має форму витягнутої в довжину груші, у дорослих тварин він другий по величині із відділів шлунка, у молодняку – найбільший відділ шлунка. Має випуклу більшу і увігнуту меншу кривину. Розширений кінець сичуга повернений краніально до книжки, а звужений кінець – пілорус, направлений каудально, загинається дорзально і переходить в дванадцятипалу кишку. Сфінктер складається з подушки – *torus pylori* – з боку малої кривини і валика.

Слизова оболонка покрита одношаровим циліндричним епітелієм, гладенька, зібрана в 12-16 нерозправлених, поздовжніх спіральних складок – *plicae spirales abomasi*. Слизова оболонка залозиста. Кардіальні залози – в початковій частині сичуга, фундальні залози займають більшу частину сичуга, тобто там, де є спіральні складки, ця частина слизової оболонки більш темного кольору. Ділянка пілоричних залоз жовтуватого кольору.

М'язова оболонка складається із двох шарів: зовнішнього поздовжнього і внутрішнього колового. Сичуг зовні вкритий серозною оболонкою. Великий сальник прикріплюється на лівій і правій поздовжніх борознах рубця, на великій кривині сичуга і на дванадцятипалій кишці. Сальниковий мішок покриває кишечник справа і відділяє його від правої черевної стінки.

### ***Топографія шлунка.***

Рубець займає всю ліву половину черевної порожнини, а вентральний мішок заходить і в праву половину. Краніальні 2/3 дорсального краю рубця прикріплені до діафрагми і поперекових м'язів сполучною тканиною. Від лівої черевної стінки рубець відділяється лише селезінкою. Сітка лежить за діафрагмою і попереду рубця на мечоподібному відростку. Дорсально на рівні 6-7-го міжреберного простору вона межує з книжкою і печінкою, справа – з печінкою і діафрагмою. Книжка знаходиться в правому підребер'ї, дорзо-каудально від сітки, дорзально від сичуга і вентрально від печінки, між рубцем /зліва/ і печінкою /справа/, в ділянці 7-9-го міжреберного простору. Сичуг лежить в правому підребер'ї, частково в ділянці мечоподібного відростка; піднімається дорсо-каудально уздовж реберної дуги до 12-го реберно-хрящового зрощення і завертається трохи вперед. Воротар досягає 9-11-го ребра, справа прилягає до печінки, зліва і спереду – до рубця, а позаду – до кишок.

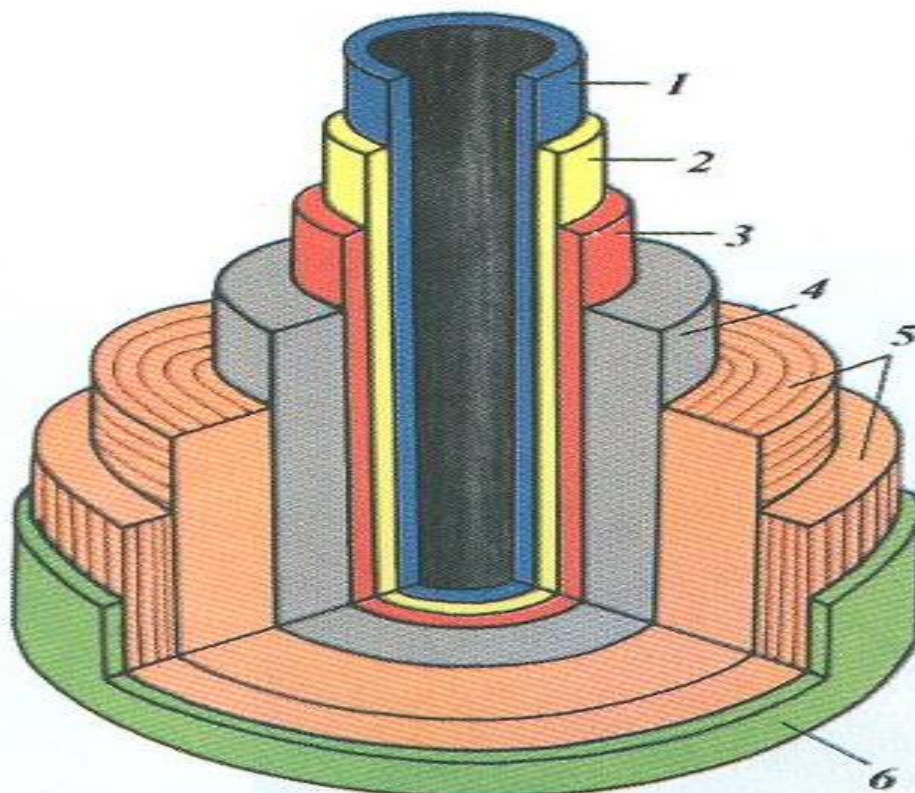
**Тонка кишка – *intestinum tenue*** простягається від пілоруса шлунка до сліпої кишки і поділяється на дванадцятипалу, порожню і клубову кишки. Функції тонкого кишечника:

А) закінчується травлення, яке забезпечується залозами кишечника, що виділяють кишковий сік, а також застінними залозами – печінкою і підшлунковою залозами, що виділяють відповідно жовч і підшлунковий сік в дванадцятипалу кишку.

Б) перетравлення корму, всмоктування поживних речовин, утворених в результаті травлення. Це відбувається за рахунок

наявності в слизовій спеціального облямівкового епітелію, а також завдяки великій поверхні слизової. Максимальна довжина кишечника у травоядних внаслідок меншої поживності корму і значної кількості неперетравних залишків корму.

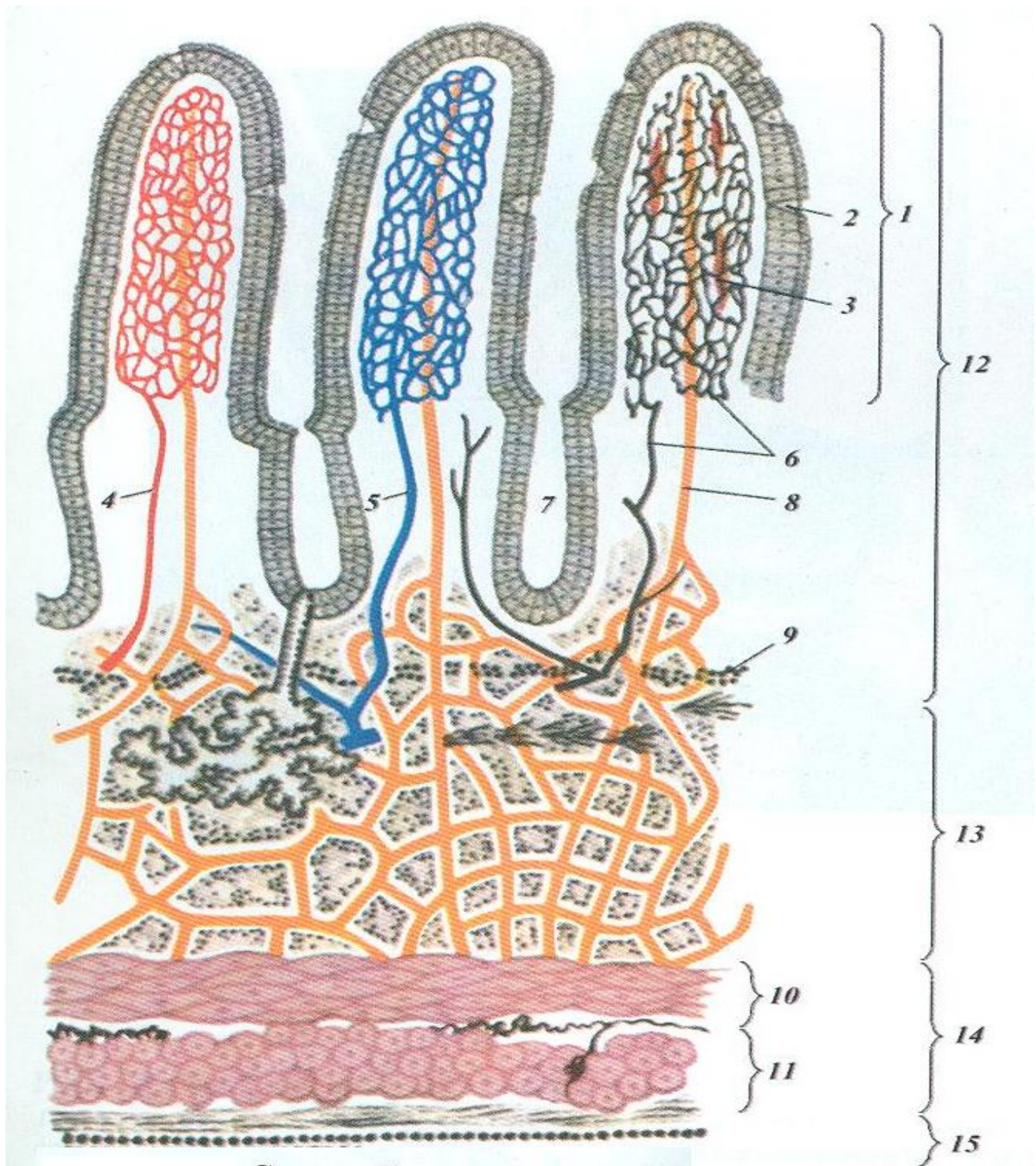
В) біологічне знезараження вмістимого кишечника завдяки наявності в стінці кишечника лімфоїдної тканини у формі лімфатичних вузлів і бляшок.



#### Схема будови кишкової трубки:

1 — lamina epitheliális; 2 — lamina própria mucósae; 3 — lamina muscularis mucósae; 4 — túnica submucósa; 5 — túnica muscularis; 6 — túnica serósa

**Будова тонкого кишечника.** Стінка кишечника складається із трьох оболонок – слизової, м'язової і серозної і двох мембран – підслизової і підсерозної. Слизова оболонка – tunica mucosa бархатиста завдяки наявності ворсинок – villi intestinales (близько 15-20 на кожен квадратний міліметр у коня). Вони типічні тільки для птиці і ссавців. Представляють вирости слизової оболонки, містять кровоносні судини, центральний лімфатичний синус і гладенькі м'язові волокна.



### Схема будови кишкової стінки:

1 — ворсинка; 2 — келихоподібні клітини; 3 — м'язові пучки; 4, 5 — артерія і вена ворсинки; 6 — нерв ворсинки; 7 — залози основної пластинки слизової оболонки; 8 — лімфатичні судини ворсинки; 9 — м'язова пластинка слизової оболонки; 10 — коловий, 11 — поздовжній шари м'язових пучків; 12 — слизова оболонка; 13 —

підслизовий шар, 14 - м'зова оболонка ,15- серозна оболонка.



Крім ворсинок слизова оболонка містить залози. Кількість їх велика і ділиться на дві групи: одноклітинні – слизові і багатоклітинні трубчасті травні. Друга група залоз поділяється на загальнокишкові залози – *gl. intestinales*. Вони розміщені по всьому тонкому кишечнику і не виходять за межі слизової оболонки, і дванадцятипалі або бруннерові залози – *gl. duodenales* містяться тільки в дванадцятипалі кишці і виходять із слизової в підслизову мембрану. Крім ворсинок і залоз слизову оболонку характеризують також лімфоїдні скупчення: поодинокі фолікули – *folliculi lymphatici solitarii* у вигляді невеликих поглиблень між ворсинками, і пейєрові бляшки або агрегатні лімфоїдні вузлики – *folliculi lymphatici aggregati*, розміщені на протилежному боці прикріплення брижі і являють собою чітко обмежені ділянки слизової оболонки з великою кількістю ямок.

М'язова оболонка – *tunica muscularis* утворена двома пластами: зовнішнім поздовжнім і внутрішнім, коловим. Серозна оболонка – *tunica serosa* покриває кишку зовні і переходить потім в брижу, яка фіксує кишку до дорсальної стінки тулуба.

**Дванадцятипала кишка – *intestinum duodenum*** виходить з шлунку, лежить в правому підребер'ї, висить на короткій брижі, між листками якої є підшлункова залоза. Дистальний кінець кишки досягає праву нирку і повертає справа наліво, переходить в порожню кишку. На початку дванадцятипалої кишки відкривається протока печінки, а разом з нею і основна протока підшлункової залози, утворюючи більший сосочок дванадцятипалої кишки – *papilla duodeni*. Часто трохи дистальніше можна виявити додаткову протоку підшлункової залози.

**Порожня кишка – *intestinum jejunum***, висить на довгій брижі й утворює числені петлі – *ansae intestinales*. Ця кишка без чіткої межі переходить в клубову кишку.

**Клубова кишка – *intestinum ileum*** доволі коротка, з'єднується зв'язкою із сліпою кишкою – *lig. ileocolica*. При впаданні в товсту кишку утворює клапан (заслінку) – *valvula ileocolica* у вигляді кільцеподібної складки (у жуйних) або втулки, впадаючи в просвіт товстої кишки (у решти тварин).

#### ***Видові відмінності тонкого кишечника:***

А/ У собаки дванадцятипала кишка має довгу і доволі рухому брижу і складається із двох частин – а) низхідної – *pars descendens* проходить у правому підребер'ї і клубовій ділянці вправо до входу в

таз, потім на рівні останніх поперекових хребців повертає наліво і піднімається справа від лівої нирки як – б) висхідна частина - *pars ascendens*, яка досягає кардію шлунка і переходить в порожню кишку. Дуоденальний сосочок – на 3-8см від пілоруса. Порожня кишка – 2-7м довжина, утворює багато петель. Лімфатичні бляшки (їх 11-25), довжиною 7-85 мм і шириною до 4-15 мм, округлої і овальної форми. Клубова кишка впадає сосочком в товсту кишку на межі сліпої і ободової кишки, на рівні 1-2 го поперекового хребця.

Б/ У свині дванадцятипала кишка 40 – 80 см, розміщується в правому підребер'ї по печінці дорсо-каудально. Біля каудального кінця печінки фіксується зв'язкою до ободової кишки, потім іде краніально вздовж медіального краю лівої нирки, повертаючи в праве підребер'я, після чого переходить в порожню кишку. Дуоденальний сосочок – на 2-5см від пілоруса, підшлункова протока – на 15-25 см від пілоруса. Порожня кишка – 15-20 м. Лімфатичні бляшки (6-38), стрічкоподібні, довжиною від 50 см до 3 метрів. Клубова кишка входить втулкоподібно в товсту кишку на межі між сліпою і ободовою кишкою.

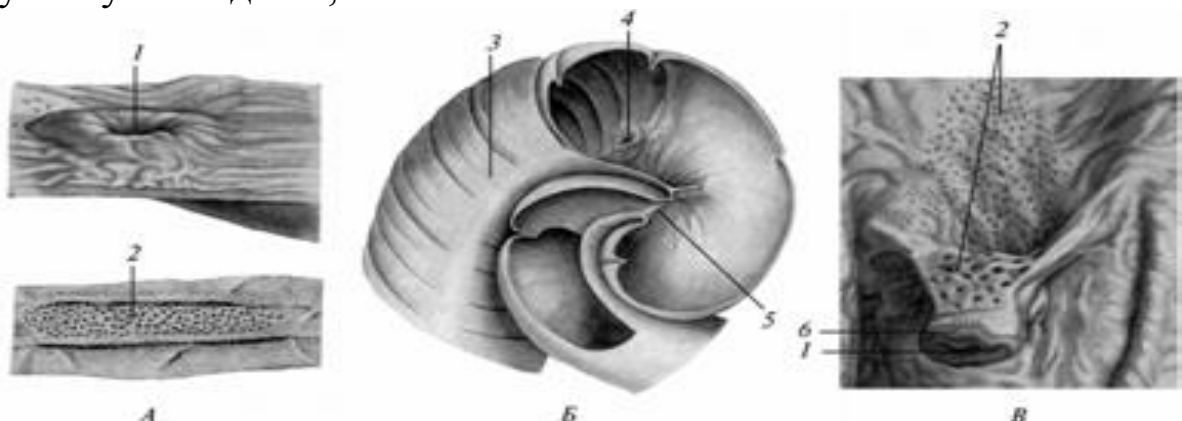
В) У жуйних дванадцятипала кишка – 90-120 см, діаметр -5-7см. Спочатку іде дорсокраніально і утворює біля печінки S – подібний ворітний згин – *flexura portalis*. Далше кишка проходить по печінці дорсокаудально і вентрально від правої нирки до входу в таз, де повертається медіально, утворюючи – клубовий згин – *flexura iliaca*, пізніше просувається краніально до ворітного згину, після чого утворює дванадцятипало-порожнистий згин - *flexura duodeno-jejunalis* і проходить в порожню кишку. Дуоденальний сосочок – на 50-70 см від пілоруса, підшлункова протока відокремлена від печінкової і відкривається каудальніше на 30-40 см. Порожня кишка – 40 м, діаметр – 5-6 см. Клубова кишка лежить між сліпою і останнім витком ободової кишки. Вона входить в товсту кишку на рівні 4-го поперекового хребця на межі сліпої і ободової кишки. Тонка кишка лежить в правій половині черевної порожнини. Слизова оболонка утворює неросправлені поперечні складки. Лімфатичні бляшки стрічкоподібні, від 1 до 52 см завдовжки.

У коня дванадцятипала кишка – 1 метр. Біля пілоруса грушеподібно розширюється, утворюючи ампулу – *ampulla duodeni*. Направляючись вентрально кишка на печінці формує підковоподібний ворітний згин - *flexura portalis*, охоплюючий тіло підшлункової залози. Цю частину кишки виділяють як низхідну – *pars*

descendens. Потім по правій частині печінки кишка піднімається до правої нирки як висхідна частина - *paras ascendens*, після чого утворює дорсальний згин – *flexura dorsalis*, повертає вліво і продовжується як поперечна частина – *pars transversus*, яка потім переходить в порожню кишку. Дванадцятипала кишка має слідуєчі черевні зв'язки: а/ печінково – дванадцятипала - *lig.hepato-doudenale* переходить в малий сальник; б/ нирково – сліпо – дванадцятипала- *lig renoscesoduodenale* переходить в поперечну зв'язку дванадцятипалої кишки; в/ поперечна - *lig. transversum duodeni* фіксує кишку до переднього кореня брижі; г/ дванадцятипало- обідкова- *lig. duodeno-colicum* з'єднує кишку із малою ободовою кишкою Дуоденальний сосок на 10-12 см від пілоруса. Додаткова підшлункова протока непостійна і на протилежній стороні кишки. Порожня кишка - 19-30 м, діаметр - 6-7см. Лежить в підребер'ї спереду сліпої кишки, заходить також в ліву клубову частину. Лімфатичні бляшки / від 51 до 263 / мають в довжину від 2 до 6 см і в ширину до 2-14 мм. Клубова кишка, завдовжки до 30 см, лежить в правій клубовій ділянці.

*Видові особливості тонкого відділу кишок домашніх тварин.*

Кінь: Частини дванадцятипалої кишки – ампула, ворітний згин, низхідна частина, висхідна частина, дорсальний згин, поперечна частина. Довжина дванадцятипалої кишки – 100см. Відстань дуоденального сосочка від підоруса – 10-12см. Відстань від пілоруса отвору додаткової підшлункової протоки – непостійне Положення дванадцятипалої кишки – праве підребер'я. Інші особливості дванадцятипалої кишки (черевні зв'язки) – печінково-дванадцятипала зв'язка, нирково-сліпо-дванадцятипала зв'язка, поперечна зв'язка, дванадцятипало – ободова зв'язка. Довжина порожньої кишки – 19 - 30 метрів. Довжина клубової кишки, особливості її впадання в сліпу кишку – втулкоподібне, 30см.



Місце переходу тонкої кишки в товсту:

А — свині; Б — коня; В — великої рогатої худоби;  
1, 4 — ostium ileale; 2 — limphonoduli aggregati; 3 — caecum;  
5 — ostium caecocolicum; 6 — papilla ilealis.

**ВРХ:** Частини дванадцятипалої кишки – ворітний, клубовий, дванадцятипало-порожній згини. Довжина дванадцятипалої кишки – 90-120см. Відстань дуоденального сосочка від пілоруса – 50-70см. Відстань від пілоруса отвору додаткової підшлункової протоки – 80-110см. Положення дванадцятипалої кишки – праве підребер'я, права клубова ділянка, вхід в таз. Довжина порожньої кишки – 40 метрів. Довжина клубової кишки, особливості її впадання в сліпу кишку – впадає у вигляді кільцевидної складки.

**Свиня:** Довжина дванадцятипалої кишки – 40-80см. Відстань дуоденального сосочка від пілоруса – 2-5см. Положення дванадцятипалої кишки – праве підребер'я, черевні зв'язки – дванадцятипало-ободова зв'язка. Довжина порожньої кишки – 15-20 метрів. Довжина клубової кишки, особливості її впадання в сліпу кишку – втулкоподібне. **Собака:** Частини дванадцятипалої кишки – низхідна частина, висхідна частина. Відстань дуоденального сосочка від пілоруса – 3-8см. Положення дванадцятипалої кишки – праве підребер'я, права клубова ділянка, вхід в таз. Довжина порожньої кишки – 2-7 метрів. Довжина клубової кишки, особливості її впадання в сліпу кишку – втулкоподібне.

**Печінка** – **hepar** надзвичайно великий своєрідний паренхіматозний орган буро-червоного кольору, доволі щільної консистенції. Функції печінки: 1. Виділяє жовч, яка посилює дію ферментів підшлункового соку і сприяє перетравленню жирів;

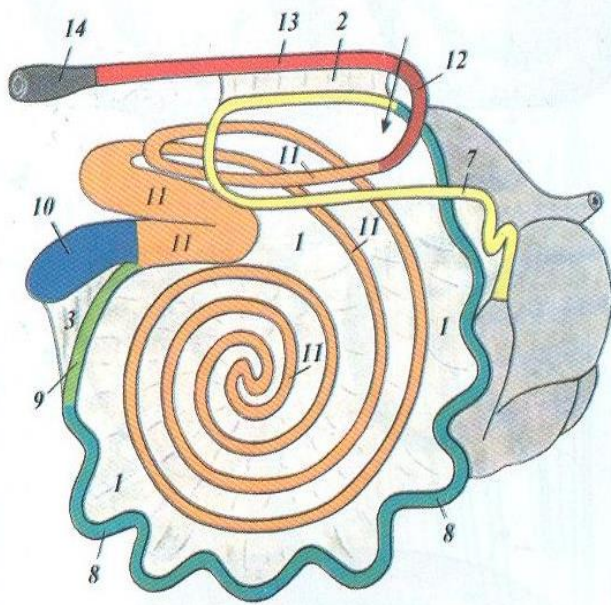
2. Є бар'єром, знешкоджуючи отруйні речовини і мікроорганізми, поступаючі при всмоктуванні із кишечника;

3. Депо тваринного крохмалю (глікогену);

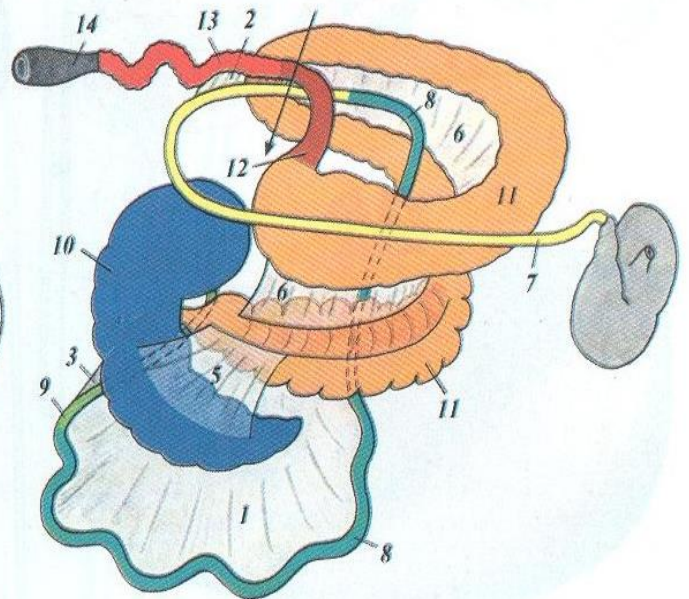
4. Бере участь в обміні білків, знешкоджуючи продукти білкового обміну, утворенні сечовини;

5. Є депо крові (до 20% всієї кількості в організмі);

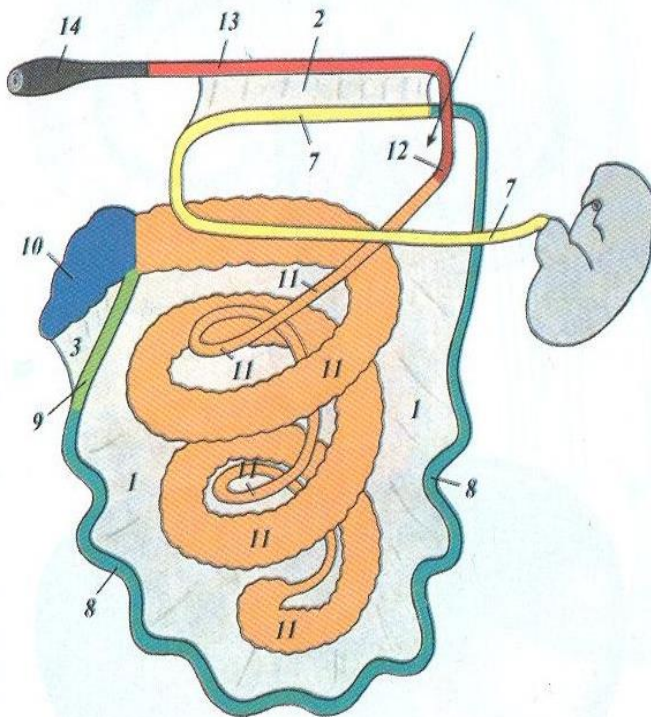
6. У плода виконує функцію кровотворення, виробляючи еритроцити.



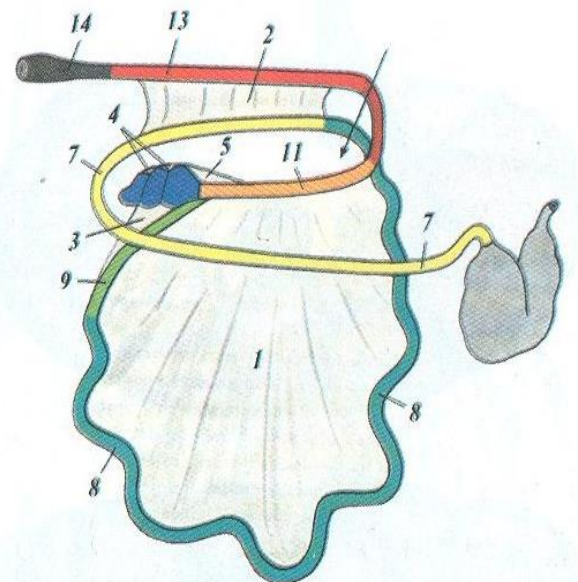
A



Б



В



Г

**Схема поділу кишок:**

A — великої рогатої худоби; Б — коня; В — свині; Г — собаки; 1 — mesentérium; 2 — lig. duodenocolicum; 3 — lig. ileocaecale; 4 — lig. intercaecale; 5 — lig. caecocolicum; 6 — lig. intercolicum; 7 — duodenum; 8 — jejunum; 9 — ileum; 10 — caecum; 11 — colon ascends; 12 — colon transversum; 13 — colon descends; 14 — rectum

### *Анатомічні частини печінки:*

1) діафрагмальна поверхня – *facies diaphragmatica*, випукла;  
2) вісцеральна поверхня – *facies visceralis*, увігнута, повернена до шлунку і кишечника; 3) дорсальний край печінки, тупий – *margo hepatis obtusus*, по ньому проходить каудальна порожниста вена, вліво від якої видно вирізку для стравохода – *incisura hepatis cesophagea*; 4) бічні і вентральний краї печінки гострі - *margo hepatis acutus*, вентральний край, а також вісцеральна поверхня печінки розсічені вирізками і борознами, які відмежовують на вищесказаній поверхні частки печінки.

Основна, сагітальна (серединна) ліва борозна ділить вісцеральну поверхню на ліву меншу і праву більшу частки – *lobus hepatis dexter et sinister*. В цій борозні проходить у плода пупкова вена – *v.umbilicalis*, у дорослих вона перетворюється на круглу зв'язку печінки – *lig. hepatis teres*, яка на діафрагмальній поверхні печінки переходить в серповидну зв'язку – *lig.falciforme*, що з'єднує печінку з діафрагмою. Друга сагітальна, права борозна виділяє на правій частці печінки ліворуч від себе квадратну частку – *lobus quadratus*. В цій борозні знаходиться жовчний міхур – *vesica felea* з міхуровою протокою - *ductus cysticus*.

В центрі вісцеральної поверхні печінки розташована поперечно третя борозна - ворота печінки - *porta hepatis*, через які в печінку входить ворітна вена і печінкова артерія і виходить печінкова жовчна протока – *ductus hepaticus*. Позаду ворітної борозни в межах правої частки печінки виділяється так звана хвостата частка - *lobus caudatus hepatis*, яка має хвостовий відросток - *processus caudatus hepatis*. На ньому є відбиток правої нирки - *impressio renalis*. При сильному розвитку печінки права і ліва частки печінки, кожна окремо, поділяється на латеральну і медіальну частки – *lobus dexter et sinister lateralis et medialis*. *Зв'язки печінки:* 1. Поперечна або вінцева зв'язка – *lig.coronarium*, утримує печінку на діафрагмі і по боках переходить у праву і ліву трикутні зв'язки – *lig. triangulare sinistrum et dextrum*. У вінцеву зв'язку включається серповидна зв'язка; 2. Печінково-ниркова зв'язка – *lig.hepato-renale*, від печінки до правої нирки; 3.Печінково-шлункова зв'язка – *lig.hepato-gastricum*, від печінки до малої кривини шлунка; 4.Печінково-дванадцятипала зв'язка – *lig.hepato-duodenale*, від печінки до початку дванадцятипалої кишки. Останні дві зв'язки утворюють малий сальник.

*Будова печінки:* структурною одиницею є печінкова часточка –

lobulus hepatis, в центрі якої проходить центральна вена – v. centralis hepatis. По радіусам розміщуються печінкові балочки, що складаються з парно розміщених печінкових клітин. Усередині балочки проходить жовчний хід, зовні вона омивається кровонесними капілярами. Із внутрішньочасточкових жовчних ходів утворюються внутрішньопечінкові жовчні протоки, із останніх печінкова протока – ductus hepaticus, яка з'єднується з міхуровою протокою і утворює спільну міхуровопечінкову протоку – ductus choledochus. Стінки жовчних проток і міхура складаються із слизової, м'язової і серозної оболонок.

*Особливості кровообігу печінки:* Через ворота печінки всередину органу входять печінкові артерії і ворітна вена. Вони розгалужуються в міжчастковій сполучній тканині. З цих судин всередину часточки відходять капіляри, які обплітають зовні печінкові балочки і з яких в центрі часточки формується центральна печінкова вена. З центральних вен утворюються печінкові вени, які виходять з печінки через дорзальний край і впадають в каудальну порожнисту вену. Система ворітна вена - капіляри - печінкові вени є найважливішою особливістю кровообігу печінки і називається – чудесною сіткою – rete mirabile, венозного характеру.

#### **Видові особливості печінки:**

У собаки – печінка дуже велика, з поділом правої і лівої частки на латеральну і медіальну частки. Квадратна частка чітко відокремлена. Хвостата частка має додатковий, сосочковий відросток – processus papillaris, який лежить в порожнині малого сальника. Печінка лежить в обох підребер'ях і в ділянці мечоподібного відростка і прилягає до черевних стінок. Із трикутних зв'язок є лише ліва. Серповидна зв'язка слабка. Відносна маса печінки - 1,33% - 5,95%. Абсолютна маса печінки – 127-1350 г (в залежності від породи).

У свині – печінка велика, з поділом правої і лівої частки на латеральну і медіальну частки. Квадратна частка частіше трикутної форми, хвостатий відросток слабо виражений, ниркового втиснення немає. Печінка лежить в правому підребер'ї, досягає каудально справа головку 14-го ребра, зліва – головку 10-го ребра. Вентрально в ділянці мечоподібного відростка торкається черевної стінки. Відносна маса – 1,7%, абсолютна маса – до 2,5 кг. Трикутна зв'язка слабо виражена.

У жуйних поділ печінки на частки нечіткий, квадратна частка

відокремлена жовчним міхуром. Хвостата частка має слабо виражений сосочковий відросток. Жовчний міхур грушоподібної форми, лежить в площині 10-го міжреберного простору. Печінка лежить в правому підребер'ї. Серповидна, а часто і кругла зв'язка відсутні у дорослих тварин. Відносна маса – 1,04-1,10%, абсолютна маса – 4-10 кг.

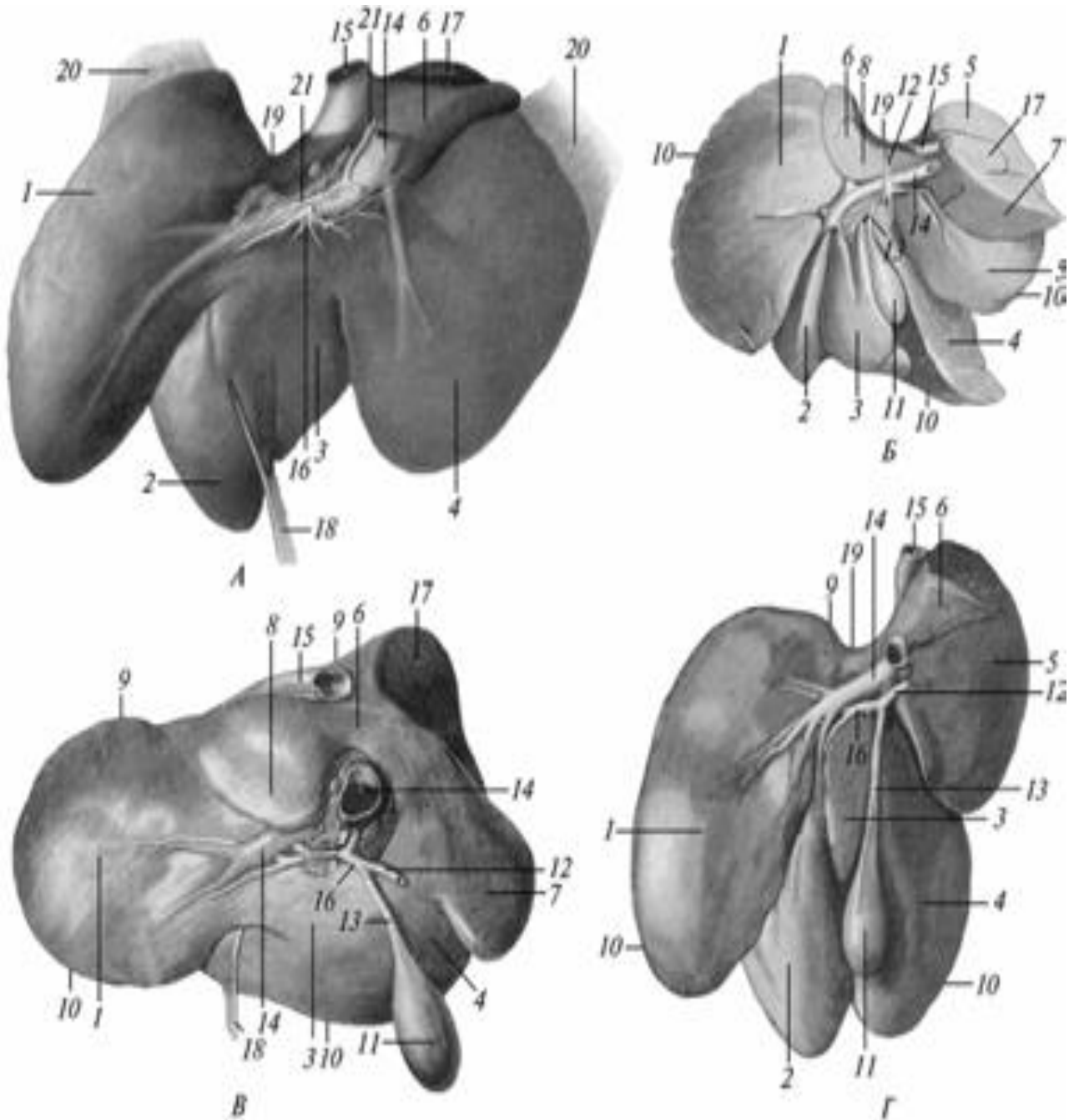
У коня немає жовчного міхура, квадратна частка відділяється вирізкою від правої частки. Ліва частка ділиться на латеральну і медіальну частки. Печінка лежить в правому підребер'ї до рівня 16-го ребра, а в лівому підребер'ї – до 7-12-го ребра. Відносна маса – 1,5%, абсолютна маса – 1,5-5 кг.

**Підшлункова залоза – pancreas** - залоза з подвійною секрецією: зовнішньою і внутрішньою. Лежить в брижі дванадцятипалої кишки, на печінці і розділяється на праву, ліву і середню частки. Протока відкривається в дванадцятипалу кишку самостійно або разом з жовчною протокою. У деяких тварин є додаткова протока – ductus pancreaticus accesorius, яка завжди впадає в кишку самостійно. Зовнішня секреторна частина виробляє підшлунковий сік, що надходить через протік в дванадцятипалу кишку. Внутрішня секреторна частина представлена острівцями Лангерганса, що виробляють інсулін, гормон, який поступає безпосередньо в кров і регулює вміст глюкози в крові. При його відсутності виникає цукровий діабет. Зовнішня секреторна частина залози – альвеолярно – часткової будови.

**Видові особливості підшлункової залози:** У собаки залоза довга, вузька, червонуватого кольору, складається із двох гілок, більш об'ємна ліва гілка і більш довша права гілка, яка досягає правої нирки. Підшлункова протока відкривається разом з жовчною. Іноді зустрічається додаткова протока. Відносна маса – 0,13-0,35%, абсолютна маса – 13-108 гр. У свині залоза сірувато-жовтого кольору з правою, середньою і лівою частинами. Через середню частину проходить ворітна вена. Залоза розміщена під двома останніми грудними і двома першими поперековими хребцями. Протока залози відкривається на 13-20 см каудальніше від жовчної протоки. Відносна маса – 0,11-0,15%, абсолютна маса – 110-150 гр. У жуйних – складається із поперечної і правої поздовжньої гілки. Протока підшлункової залози відкривається самостійно в дванадцятипалу кишку на відстані 30-40 см від жовчної протоки. Лежить від 12-го грудного до 2-4-го поперекових хребців. Відносна маса – 1,13%,



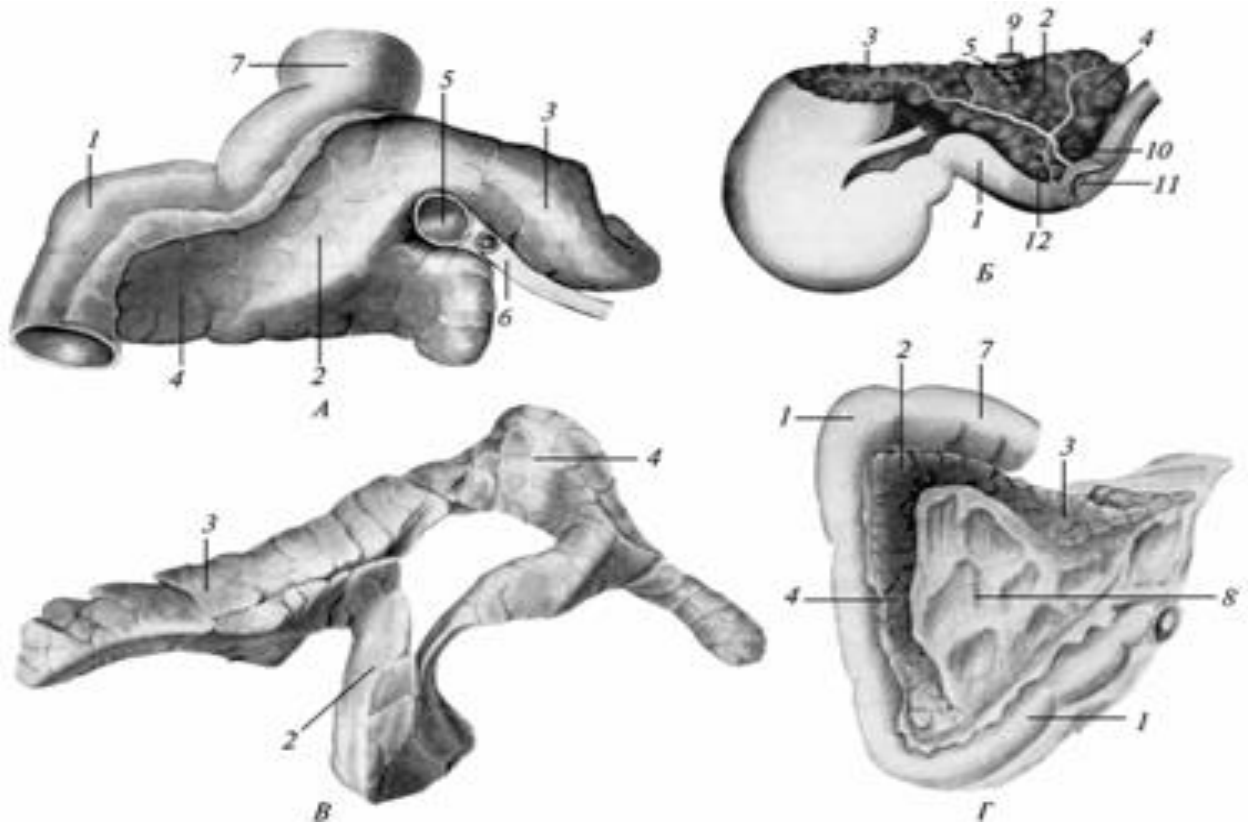
абсолютна - 350-500 гр.



Печінка:

А — коня; Б — собаки; В — великої рогатої худоби; Г — свині;  
 1 — lobus hepatis sinister (lateralis); 2 — lobus hepatis sinister (medialis);  
 3 — lobus hepatis quadratus; 4 — lobus hepatis dexter (medialis);  
 5 — lobus hepatis dexter (lateralis); 6 — lobus hepatis caudatus; 7 —  
 proc. caudatus hepatis; 8 — proc. papillaris hepatis; 9 — margo dorsalis;  
 10 — margo acutus; 11 — vesica fellea; 12 — ductus choledochus; 13 —  
 ductus cysticus; 14 — v. portae; 15 — v. cava caudalis; 16 — ductus  
 hepaticus communis; 17 — impressio renalis; 18 — lig. teres hepatis;

19 — impressio oesophagea; 20 — lig. triangulare sinister et dexter; 21 — a. hepatica.



Підшлункова залоза:

А — великої рогатої худоби; Б — коня; В — свині; Г — собаки;  
 1 — *intestinum duodenum*; 2 — *lobus pancreatis medius*; 3 — *lobus pancreatis sinister*; 4 — *lobus pancreatis dexter*; 5 — *v. portae*; 6 — *a. mesenterica cranialis*; 7 — *pylorus*; 8 — *mesoduodenum*; 9 — *v. cava caudalis*; 10 — *ductus pancreaticus*; 11 — *papilla duodeni*; 12 — *ductus pancreaticus accessories*.

У коня 3 частини: права, голівка – *caput pancreatis*, доходить до правої нирки, сліпої і ободової кишки; середня частина – тіло – *corpus pancreatis*, прилягає до ворітного згину дванадцятипалої кишки; ліва частина, хвіст – *cauda pancreatis* довга, вузька, досягає зліва сліпого мішка шлунка. Підшлункова протока відкривається разом з жовчною протокою на сосочку дванадцятипалої кишки, утворюючи фатерів випин. Часто є додаткова протока. Підшлункова залоза трикутної форми, жовтого кольору. Відносна маса - 0,08%, абсолютна маса – 250-350 гр.

**Товста кишка - *intestinum crassum*** ділиться на сліпу, обідкову і пряму кишку і закінчується відхідником - анусом. Функції: 1. Закінчується всмоктування поживних речовин; 2. Формуються калові маси в дистальних відділах кишки; 3. У травоїдних, крім

вказаного, завершується перетравлення корму, яке почате в тонкому відділі кишечника.

*Особливості будови товстого відділу кишечника:* а) слизова оболонка вистелена циліндричним облямівковим епітелієм, кишкові ворсинки відсутні. У слизовій оболонці більше, ніж в тонкому кишечнику слизових залоз, як одноклітинних, так і багатоклітинних. Одиночні лімфатичні фолікули більші і зустрічаються частіше, ніж в тонкій кишці. Пейерових бляшок мало і виявляються лише у початковій частині товстої кишки. Слизова оболонка зібрана в складки, що обмежують кишені – *haustreae*. Ззовні їм відповідають глибокі борозни. Складок особливо багато у травоїдних.

б/ М'язова оболонка сильніше розвинена в товстій кишці, ніж в тонкій. Поздовжні пучки м'язової оболонки концентруються в стрічки, або тенії – *teniae*. Між ними м'язова оболонка тонша, вона утворена лише циркулярними пучками, що займають на відміну від поздовжніх, внутрішнє положення.

**Сліпа кишка – *intestinum caecum*** це сліпий виріст на межі тонкої й товстої кишок. Межею між сліпою і обідковою кишкою служить ззовні місце впадання клубової кишки в товсту, зсередини клубово-сліпо-обідковий отвір – *ostium ileocaecocolicum*.

#### ***Видові особливості сліпої кишки:***

1. У собаки – сліпа кишка довжиною до 20см, утворює 2-3 згини, має коротку брижу, що фіксує кишку до дорсальної стінки справа і на рівні 2–4-го поперекових хребців.

2. У свині сліпа кишка коротка, товста, конусовидна, має 3 стрічки і 3 ряди кишень. Передній кінець лежить поблизу заднього кінця правої нирки, верхівка направлена каудально і загнута вправо.

3. У жуйних – сліпа кишка циліндричної форми (30-70см), гладкостінна, широка, лежить в дорзальній третині черевної порожнини справа. Передній кінець лежить на рівні середніх поперекових хребців, каудальний кінець на рівні входу в таз.

4. У коня – сліпа кишка добре розвинута і нагадує велику кому, в якій розрізняють голівку – *sarut caeci*, тіло – *corpus caeci*, верхівку – *apex caeci*. Голівка дорсально прилягає до м'язів попереку, правої нирки і підшлункової залози. Назад вона тягнеться до входу в таз, спереду межує з печінкою на рівні 13-го ребра. Справа відділяється від черевної стінки дванадцятипалою кишкою. Тіло опускається на вентральну черевну стінку. Верхівка спрямована краніально і відокремлена від мечоподібного відростка вентральним

діафрагмальним коліном ободової кишки. На дорсальній поверхні тіла є два отвори: а/більший – ostium caecocolicum, що веде в обідкову кишку і має сфінктер сліпої кишки – m. sphincter caeci.

б/інший отвір, більш дорсальний – ostium ileocoecale, проходить з клубової кишки в сліпу і має сфінктер – m. sphincter ilei. М'язова оболонка утворює 4 стрічки і 4 ряди кишень на тілі і верхівці. Серозна оболонка сліпої кишки утворює 2 зв'язки – lig.coecocolicum, що переходить на обідкову кишку, і lig. ileocoecale, що йде на клубову кишку.

**Обідкова кишка – intestinum colon** має різну довжину і форму. Довжина її найменша у хижих тварин і максимальна у травоядних. У одних тварин (північного оленя) вона може бути дуже тонка, тонша за тонкий відділ, у інших тварин досягає великих розмірів, наприклад у коня.

#### ***Видові особливості обідкової кишки.***

У *собаки* обідкова кишка має найпростішу форму. Із сліпої кишки вона спочатку спрямовується краніально як права, або висхідна, частина ободової кишки – colon ascendens seu dextrum. Дійшовши до правої нирки кишка повертається вліво, і переходить у коротку поперечну частину ободової кишки – colon transversum. Позаду лівої нирки кишка робить каудально лівий згин і як низхідна або ліва ободова кишка – colon descendens seu sinistrum іде в порожнину тазу, де переходить в пряму кишку. На своєму шляху ободова кишка підвішена на короткій брижі.

У *свині* висхідна обідкова кишка згорнута у вигляді конуса, основою кріпиться до поперекових м'язів і правої нирки. Вершина конуса лежить вільно на черевній стінці в ділянці пупка, у молодих тварин в області мечоподібного хряща. Спочатку висхідна кишка утворює 3,5 доцентрових завиток – gyri coli centripetales, які характеризуються наявністю двох стрічок і двох рядів кишень. На вершині конуса кишка втрачає стрічки і кишень, утворює центральний згин – flexura centralis і переходить в гладкостінні і порівняно тонкі відцентрові завитки – gyri centrifugales розміщені усередині конуса. Остання закрутка утворює дистальну петлю – ansa coli distalis, яка відповідає поперечній ободовій кишці. Вона лежить рядом з дванадцятипалою кишкою і досягає шлунка і лівої частки печінки. Повертаючи каудально переходить в пряму кишку.

У *жуйних* висхідна обідкова кишка скручена в спіраль в одній площині і утворює диск, розміщений в правій клубовій ділянці черевної порожнини справа від рубця. В диску розрізняють:

1. Початкову петлю – *ansa coli proximalis*. 2. Лабіринт – *ansa coli spiralis* і 3. Кінцеву петлю – *ansa coli distalis*. Початкова звивина прямує краніально до початку порожньої кишки, потім повертається дорсально і назад до сліпої кишки; тут, зліва від останньої, робить поворот вентрально, знову прямує краніально і на рівні 3-го поперекового хребця звужується і переходить в лабіринт. У останньому розрізняють 1,5–2 доцентрові закрутки – *gyri coli centripetales*, центральний згин – *flexura coli centralis*, відцентрові закрутки – *gyri coli centrifugales*, які на рівні 1-го поперекового хребця переходять в кінцеву закрутку. Остання лежить між початком ободової і кінцем дванадцятипалої кишки. Вона спочатку прямує каудально, потім вперед і знову каудально і нарешті, без помітної межі дистальна петля переходить в пряму кишку.

У коня обідкова кишка сильно розвинута і розділена на велику (товсту) і малу (тонку) обідкову кишку. Перша відповідає висхідній обідковій кишці, друга – низхідній обідковій кишці.

*Велика обідкова кишка* – *Intestinum coli crassum* складається із двох напівпетель, з'єднаних міжободовою зв'язкою – *mesocolon*. Петля складена підковоподібно, її вершина – центральний згин – лежить біля входу в таз з лівого боку і називається тазовим згином – *flexura coli pelvina*. Середина підковоподібного згину лежить позаду діафрагми, формує два діафрагмальні коліна – дорсальне і вентральне. В цілому ділянки між тазовим згином і діафрагмальними колінами називаються положеннями. Розрізняють 4 положення – 2 правих /вентральне і дорсальне/ і 2 лівих /вентральне і дорсальне/.

Хід великої обідкової кишки в цілому такий. Починаючи від малої кривини сліпої кишки поблизу її голівки ободова кишка прямує краніально, як праве вентральне положення – *colon ventrale dextrum*. Біля діафрагми повертається справа наліво як вентральний діафрагмальний згин — *flexura coli diaphragmatica ventralis*. Після вигину проходить каудально по лівій стороні черевної стінки, як ліве вентральне положення – *colon ventrale sinistrum*.

Обидва положення і згин, що розділяє їх, складають вентральну напівпетлю, яка є дуже товстою і несе 4 стрічки і 4 ряди кишень. Стрічки розрізняють: дорсальну, вентральну і 2 бічні. В області входу в таз ліве вентральне положення утворює тазовий вигин – *flexura coli pelvina*, обідкова кишка завертається сама на себе і як дорсальне ліве положення – *colon dorsale sinistrum* йде краніально. Біля діафрагми кишка утворює дорсальний діафрагмальний згин – *flexura coli*

diaphragmatica dorsalis, після чого прямує по правій стороні каудально, як праве дорсальне положення – colon dorsale dextrum.

Обидва дорсальних положення утворюють разом із згином, що розділяє їх, дорсальну напівпетлю. В області тазового згину кишка сильно звужується і втрачає стрічки. Ліве дорсальне положення поступово розширюється в краніальному напрямі до діаметру вентральної напівпетлі. В ділянці дорсального діафрагмального коліна з'являються стрічки і кишені. Праве дорсальне положення утворює шлунковоподібне розширення – dilatatio coli gastroidea s. ampulla coli, але при цьому втрачає стрічки. Це положення попереду голівки сліпої кишки завертає наліво і як поперечна обідкова кишка – colon transversum попереду дванадцятипалої кишки переходить в малу обідкову кишку. Перед переходом в поперечну обідкову кишку праве дорсальне положення швидко і сильно звужується.

*Мала обідкова кишка* – *intestinum colon tenue* або низхідна обідкова кишка, висить на довгій брижі, має 2 стрічки і 2 ряди кишень, утворює петлі і поміщається в центрі черевної порожнини між правими і лівими положеннями великої обідкової кишки.

**Пряма кишка** – **intestinum rectum** лежить під крижовою кісткою та першими хвостовими хребцями і закінчується відхідником – anus. Підвішена на короткій брижі. Спереду відхідника кишка розширяється в ампулу – ampulla recti. Вона слабо розвинена у тварин, що виділяють напіврідкі калові маси, наприклад у великої рогатої худоби. Серозна оболонка покриває тільки передню половину кишки, приблизно на рівні останнього крижового хребця. Задня половина кишки покрита адвентицією. Слизова оболонка зібрана в складки, які легко розправляються.

Пряма кишка і анус фіксуються до хвостових хребців і тазової кістки м'язами, серед яких розрізняють наступні: 1. *М'яз прямої кишки і хвоста* – *m.recto-coccygeus*, утворений поздовжніми м'язами прямої кишки, що переходять дорсокаудально на перші хвостові хребці. Частина поздовжніх м'язів залишається на прямій кишці, утворюючи дорсальну ректальну м'язову петлю. Функція: тягне пряму кишку і анус назад при виділенні калу.

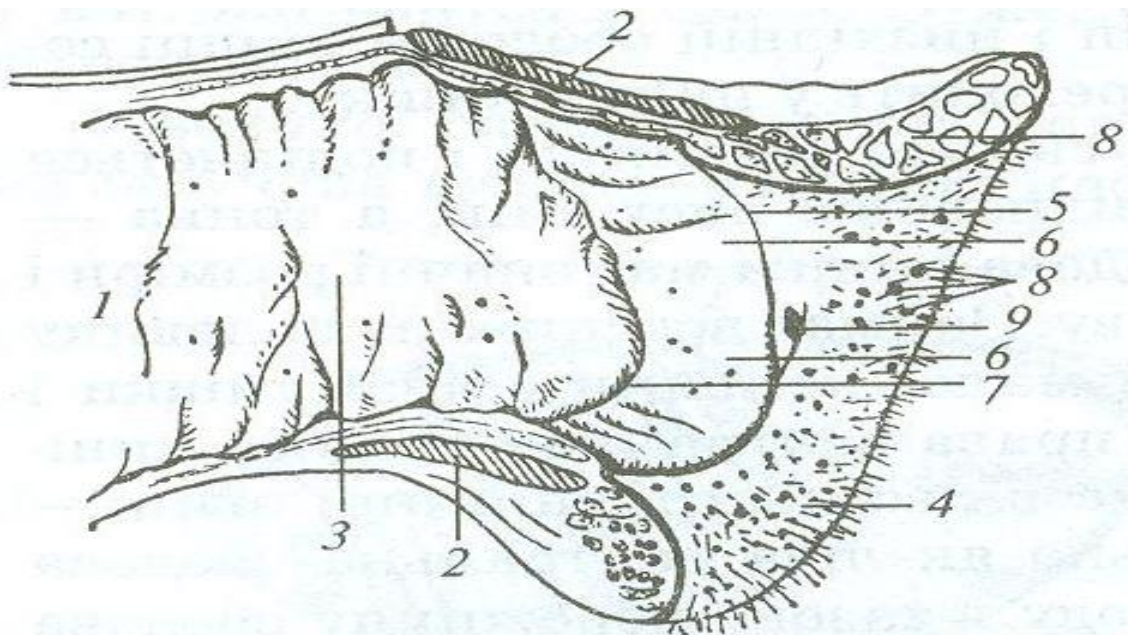
2. *Поднімач анусу* – *m.levator ani*, від сідничної ості до анального отвору. Функція: тягне анус вперед після виділення калу.

3. *Підвішуюча зв'язка ануса* – *lig. suspensorium ani*, побудована із гладенької мускулатури. Відходить від 2-го хвостового хребця і охоплює петлеподібно анус з його вентрального боку. У самців

переходить в *m. retractor penis*, у самиць закінчується на статевих губах. Функція: разом з ректальною дорсальною м'язовою петлею допомагає сфінктерам ануса.

Задній прохід, (відхідниковий анальний канал) **анус** – **anus** є закінченням прямої кишки, пристосований для затримання калових мас, утворений кільцеподібним шкірно-м'язовим валиком, обмежує анальний отвір. Шкіра анусу тонка, не має волосся, багата потовими і сальними залозами. Після звернення всередину відхідника вона утворює шкірну зону – *zona cutanea ani*, потім переходить в слизову оболонку проміжної зони анусу, вистелену багатошаровим плоским епітелієм і позбавлену залоз. Ця зона відокремлена від шкіри відхідниково-шкірною лінією (шкірно-анальною) – *linea ano-cutanea*, а від слизової оболонки прямої кишки – відхідниково-ректальною лінією – *linea anorectalis*. На проміжній зоні виділяється у вигляді поясок стовпчаста відхідникова зона – *zona columnaris ani*, з подовжніми складками, розділеними синусами.

Відхідник має два стискачі (сфінктери): внутрішній – *m. sphincter ani internus* з не посмугованої м'язової тканини – і зовнішній – *m. sphincter ani externus*, з посмугованої м'язової тканини.



### Пряма кишка і відхідник со-

**баки:**

1 — *intestinum réctum*; 2 — *m. sphincter ani extérnus*; 3 — *túnica mucósa*; 4 — *zóna cutánea*; 5 — *linea anocutánea*; 6 — *zóna intermédia (zóna columnáris ani)*; 7 — *linea anorectális*; 8 — *gll. análes*; 9 — *sinus anális*

### ***Видові особливості прямої кишки і ануса.***

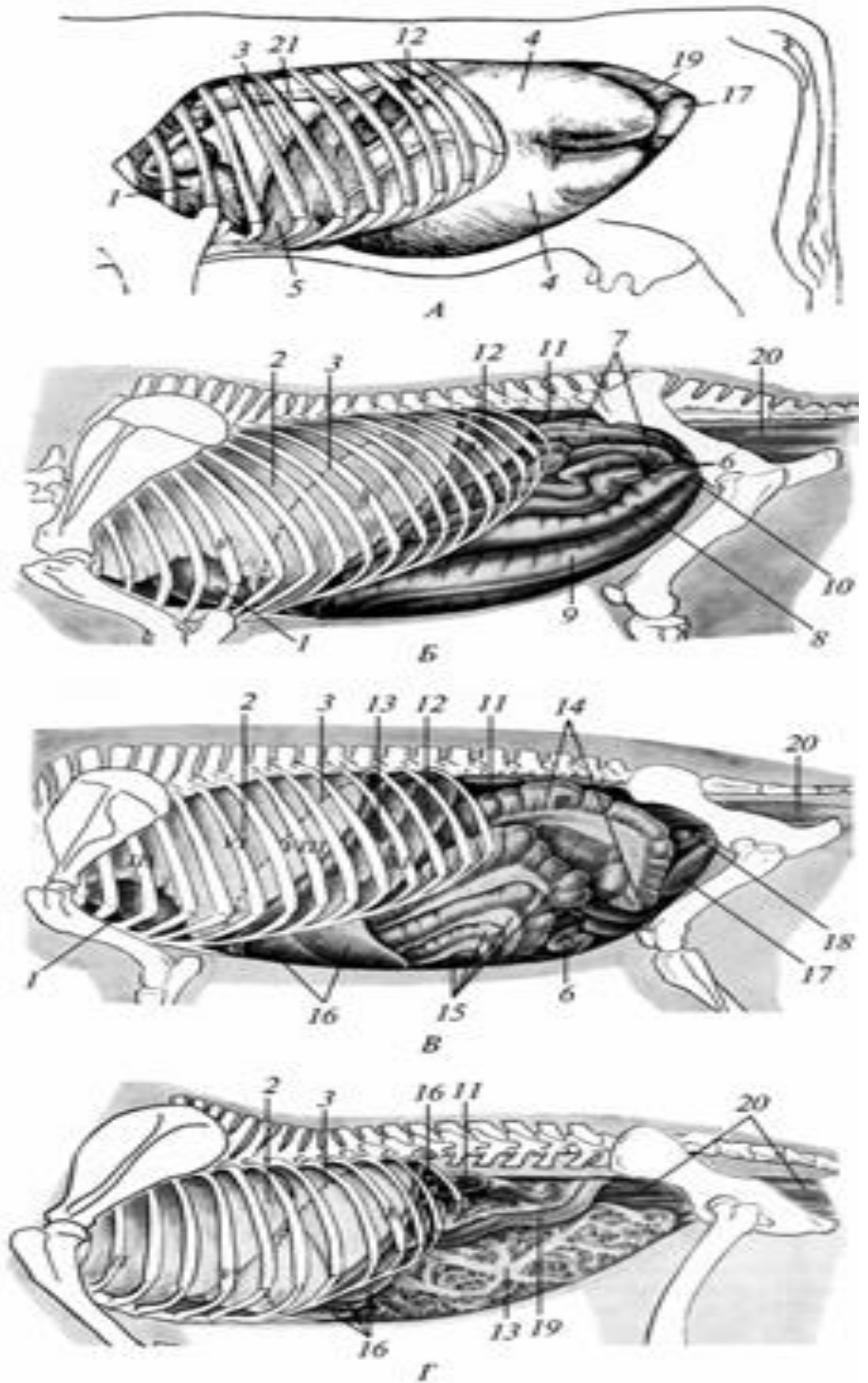
У собаки в шкірній зоні відхідника відкриваються анальні залози – gl. circumanales і задньопрохідні синуси – sinus paranales, діаметром до 2 см. Синуси містять анальні залозки – gl. sinus paranales, які виділяють темно-сіру, неприємного запаху рідину. У свині відхідник знаходиться під 3-4 хвостовим хребцем. У жуйних пряма кишка має кілька кільцевих перехватів, стовпчастої зони немає. У коня відхідник втулкоподібно вип'ячується каудально на 3-4см., стовпчастої зони немає.

**Топографія внутрішніх органів: А — великої рогатої худоби;**

**Б — коня; В — свині; Г — собаки;**

1 — cor; 2 — pulmo; 3 — diaphragma; 4 — rumen; 5 — reticulum;  
6 — jejunum; 7 — тонка кишка; 8 — colon dorsale sinistrum; 9 — colon ventrale sinistrum; 10 — flexura pelvina; 11 — ren; 12 — lien;  
13 — omentum majus; 14 — cecum; 15 — intestinum colon; 16 — hepar;  
17 — vesica urinaria; 18 — ovarium; 19 — intestinum duodenum;  
20 — rectum; 21 — oesophagus.





## ОРГАНИ ДИХАННЯ – ORGANA RESPIRATORIA.

До органів дихання відносяться: ніс, носова порожнина, гортань, трахея, бронхи, легені, плевра.

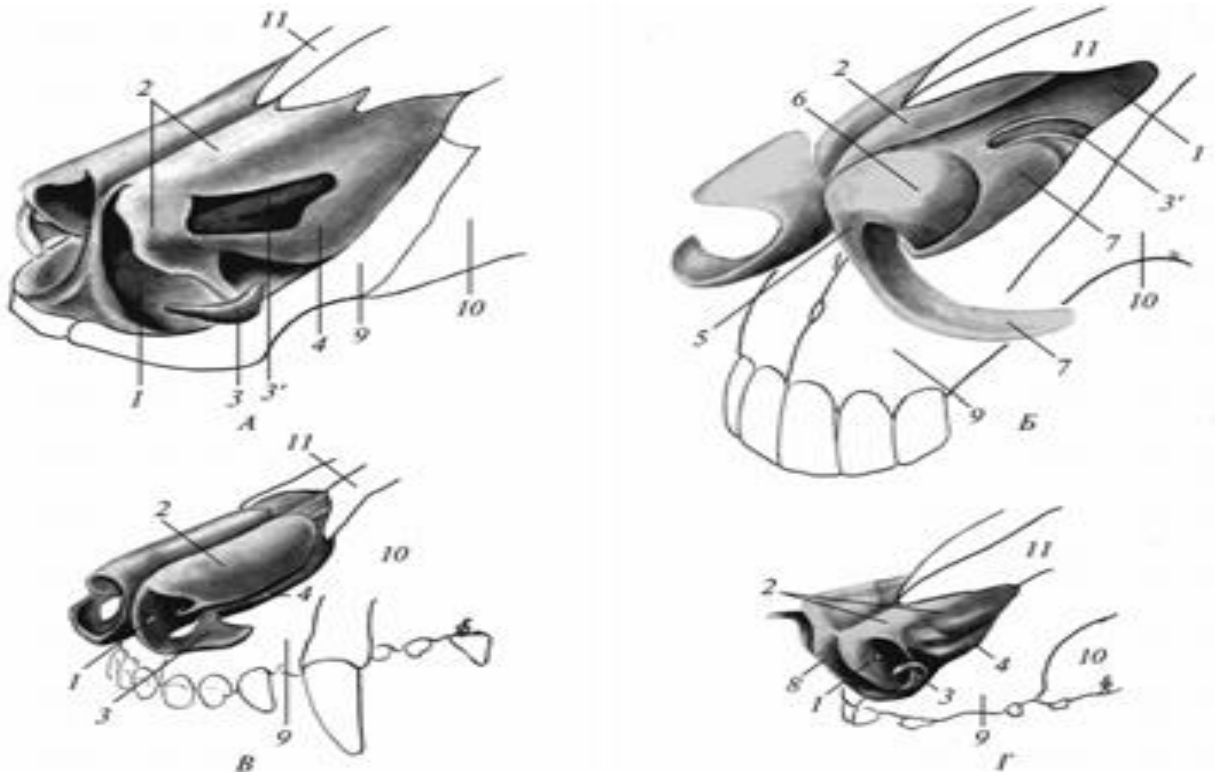
**Ніс і носова порожнина.** Ніс – *nasus* - початковий відділ дихальних шляхів, що містить парну порожнину – *cavum nasi*, входом в яку служать ніздрі, а виходом в глотку – хоани. З носовою порожниною сполучаються навколоносові пазухи. Функції носової порожнини: 1) обстежує повітря на запах, 2) зігрівання, 3) зволоження, 4) очищення вдихуваного повітря від забруднення, 5) приймає участь у формуванні звуку. Ніс і рот утворюють морду або рило тварин, причому ніс займає дорсальне, а рот – вентральне положення.

*Анатомічні частини:* на носі розрізняють спинку, бокові стінки, верхівку і корінь. Спинка – *dorsum nasi* – верхня частина носової порожнини, обмежена передніми відділами лобових кісток, носовими кістками та хрящами носа. Спинка носа латерально переходить у бічні стінки, які сформовані відростками верхньощелепних і різцевих кісток та хрящами носа. Каудально спинка й бічні стінки носа продовжуються в корінь носа – *radix nasi*, який обмежений решітчастою пластинкою решітчастої кістки і поперечною пластинкою лобової кістки. Верхівка носа – *apex nasi*, розміщується над верхньою губою, на ній є два отвори – ніздрі – *nares*, які ведуть в носову порожнину. Ніздрі обмежені рухливими парними крилами носа – *ala nasi lateralis et medialis*, в основі яких знаходяться крилові хрящі носа – *cartilage alaris*.

Шкірний покрив між ніздрами і навколо них формує носове дзеркало – *planum nasale*. На дзеркалі немає волосся, проте є багато серозних залоз. Залози виділяють велику кількість секрету, тому дзеркало завжди вологе і холодне. Навколо дзеркала ростуть чутливі волоски. Носова порожнина парна, має носову перегородку, присінок і власне порожнину, яка розділяється носовими раковинами на 4 носових ходи: дорсальний, середній, вентральний і загальний.

Носова перегородка – *septum nasi* складається з гіалінового хряща – *cartilago septi nasi seu septum cartilaginum* і перпендикулярної пластинки решітчастої кістки. Рострально носова перегородка виходить за кінці носових кісток, дорсальним краєм прикріплюється до носових і частково до лобових кісток, вентральним, потовщеним краєм заглиблюється в борозну лемеша. Попереду носових кісток від дорсального і вентрального країв хрящової носової перегородки

відходять вправо і вліво відповідно дорсальні і вентральні бокові хрящі носа – *cartilago lateralis dorsalis et ventralis nasi*. В основі крил носа знаходяться особливі крилові хрящі – *cartilagine alares*. У дорсальному крилі хрящ представляє собою продовження дорсального бічного хряща носа, а у вентральному крилі є додатковий хрящ.

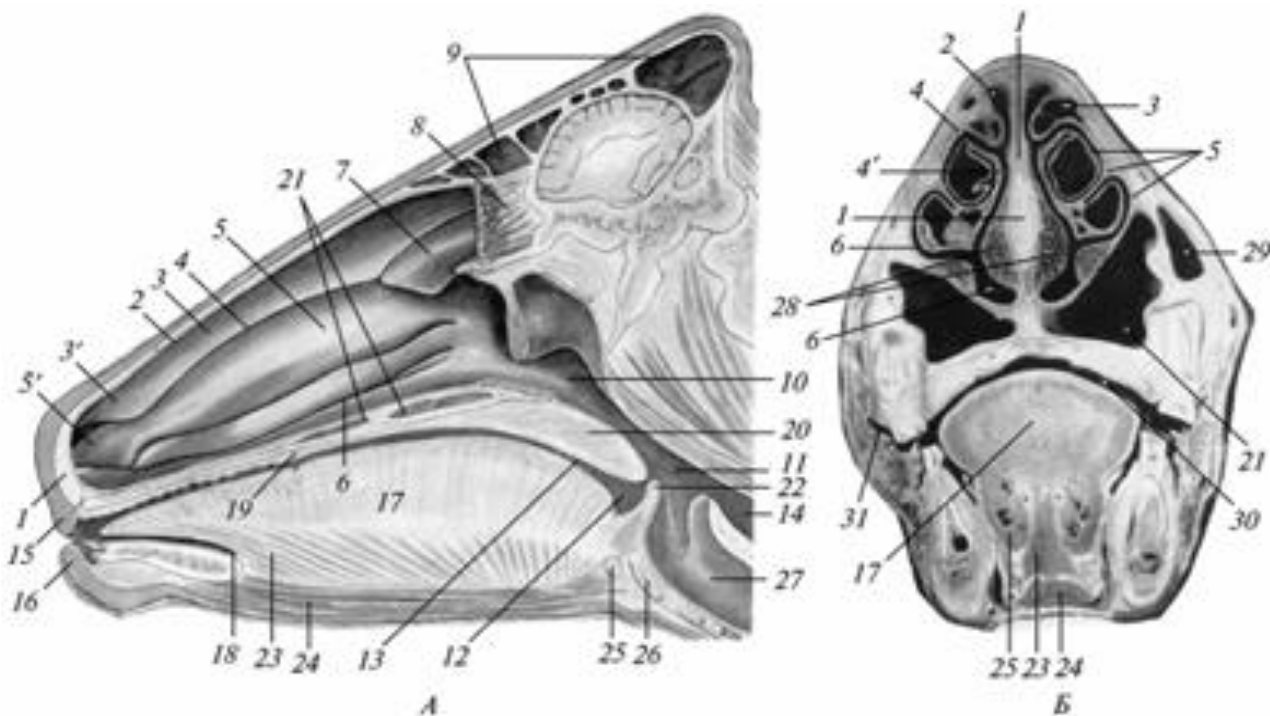


#### Хрящі носа:

А - великої рогатої худоби; Б - коня; В - собаки; Г - свині;  
 1- *septum nasi*; 2 - *cartilago nasi lateralis dorsalis*; 3- *cartilago nasalis accessoria lateralis et medialis* (3); 4 - *cartilago nasi lateralis ventralis*;  
 5 - *cartilago alaris*; 6 - *lamina cartilago alaris*; 7 - *cornu cartilago alaris*; 8 - *os rostri*; 9 - *os incisivum*; 10 - *os maxillare*; 11 - *os nasale*.

Присінок носової порожнини – *vestibulum nasi* є переднім відділом носової порожнини, вкритий шкірою.

Власне носова порожнина вистелена слизовою оболонкою, гладенькою на носовій перегородці і з багаточисельними складками у вигляді носових раковин нюхового лабіринту на латеральній стінці і в ділянці кореня носа. Всередині складок закладені тонкі, пористі, згорнуті в трубочки кісткові пластинки і їх хрящові добавки.



Поздовжній (А) і поперечний (Б) розрізи голови великої рогатої худоби:

1 — septum nasi; 2 — meatus nasi dorsalis; 3 — concha nasalis dorsalis;  
 3' — plica recta; 4 — meatus nasi medius; 4 — meatus nasi communis;  
 5 — concha nasalis ventralis; 5 — plica alaris; 6 — meatus nasi ventralis;  
 7 — concha nasalis media; 8 — conchae ethmoideae; 9 — sinus frontalis;  
 10 — pars nasalis pharyngis; 11 — cavum pharyngis; 12 — pars oralis pharyngis;  
 13 — pars lingualis pharyngis; 14 — oesophagus; 15 — labium superius;  
 16 — labium inferius; 17 — lingua; 18 — frenulum linguae;  
 19 — palatum durum; 20 — palatum molle; 21 — sinus palatinus;  
 22 — epiglottis; 23 — m. genioglossus; 24 — m. geniohyoideus;  
 25 — basihyoid; 26 — cartilago thyreoidea; 27 — larynx; 28 — plexus venosus nasi;  
 29 — sinus maxillaris; 30 — cavum oris proprium;  
 31 — vestibulum buccale.

Дорсальний носовий хід – meatus nasi dorsalis, вузький між склепінням носової порожнини і дорсальною раковиною представляє передній відділ носової порожнини, вкритий шкірою, позаду закінчується сліпо.

Середній носовий хід – meatus nasi medius, між дорсальною і вентральною раковинами. Веде в хоани, до нюхового лабіринту і в додаткові пазухи носової порожнини. Задній кінець ходу ділиться найбільшою складкою лабіринту на дорсальне і вентральне коліно.

Вентральний носовий хід – *meatus nasi ventralis*, найширший, між вентральною раковиною і дном носової порожнини. Веде в хоани.

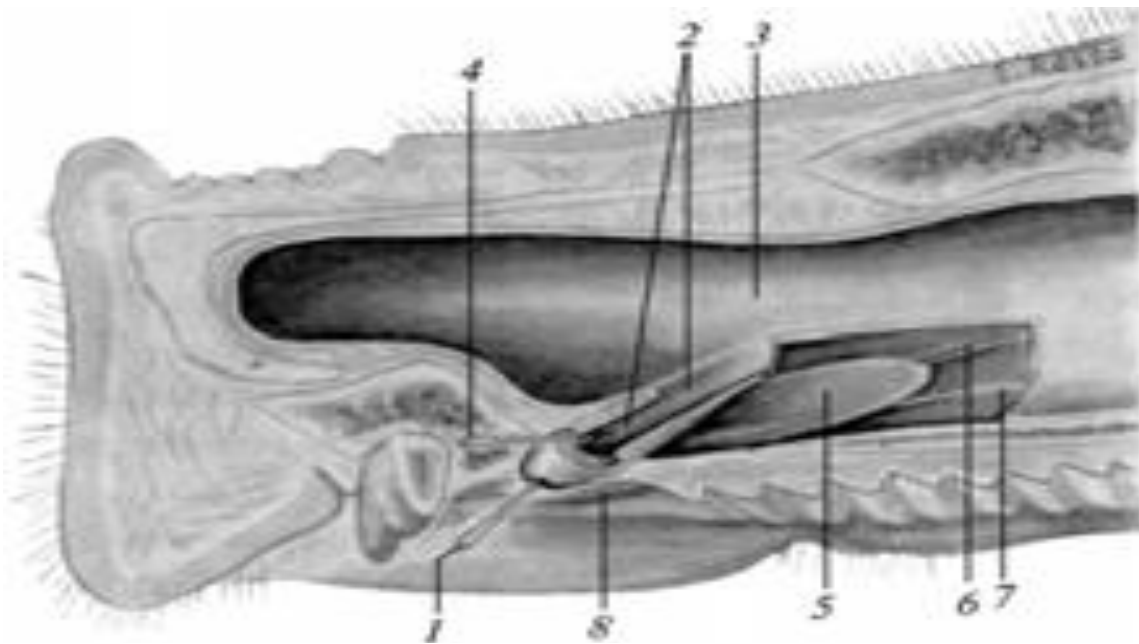
Загальний носовий хід – *meatus nasi communis* лежить між носовою перегородкою і медіальними поверхнями носових раковин і нюхового лабіринта. З'єднує всі 3 ходи і переходить назад в носоглотковий хід – *meatus nasopharyngeus*, який через хоани веде в носоглотку.

Дорсальний носовий хід і нюховий лабіринт вистелені слизовою оболонкою, що містить нюхові клітини, по функції є виключно нюховими відділами носової порожнини. Решту ходів вистелені миготливим епітелієм, причому середній і загальний ходи містять також нюхові клітини, тому є змішаними відділами носової порожнини, а вентральний хід не містить такі клітини, тому є виключно дихальним відділом носової порожнини. Залози поширені всюди.

Слизова оболонка носа спереду дорсальної раковини утворює пряму складку носа – *plica recta nasi*, яка попереду вентральної раковини розділяється на 2 складки. Одна з них лежить більш дорсально, крилова складка – *plica alaris* зникає в латеральному крилі носа. Інша складка лежить вентрально - вентральна складка дна – *plica nasi ventralis* закінчується у присінку носа. На межі з шкірою присінка на цій складці помітно щілиноподібний слізноносовий отвір – *for.nasolacrimale*, на якому відкривається слізноносова протока – *ductus nasolacrimalis*, що відводить сльози з кон'юнктивального мішка.

Під слизовою присінка носової порожнини міститься венозне сплетіння – *plexus venosus nasi*, що зігріває вдихуване повітря. Його перемішування, зігрівання, насичення вологою і очищення від механічних частинок здійснюється носовими раковинами.

З переднього відділу вентрального носового ходу починається носопіднебінний канал – *ductus naso-palatinus*, що веде і відкривається в ротовій порожнині збоку від різцевого сосочка. У цей канал у свою чергу відкривається лемішевоносовий орган – *organon vomeronasale*, представлений тонкою трубкою із слизової оболонки вздовж вентрального краю хрящової перегородки носа від ікла до 3-4 корінних зубів.. Цей орган забезпечений спеціальною гілочкою нюхового нерва – *n.terminalis*, заповнений рідиною і виконує нюхову функцію.



Лемешевно-носовий орган свині:

1 — зонд, уведений в отвір різцевої протоки; 2 — різцева протока;  
 3 — носова порожнина; 4 — зонд, уведений в лемешевно-носовий орган;  
 5 — лемешевно-носовий орган; 6 — вена; 7 — нерв;  
 8 — різцевий сосочок.

### ***Видові особливості носа і носової порожнини.***

У собаки - хрящовий остов носа довгий, рухливий, виступає навіть попереду різцевих кісток. Носове дзеркало пігментоване і розділене посередині вертикальною борозною. Ніздрі округлі, у вентро-латеральному напрямі розітнуті глибокими криловими вирізками – *sulcus alaris*. Дорзальне крило носа підтримується дорзальним бічним хрящом носа, вентральне крило - латеральним додатковим хрящом – *cartilago accesoria lateralis*.

Слизова оболонка утворює окрім вищезазначених додаткові складки - косу і паралельні. Вентральна носова раковина і нюховий лабіринт складно збудовані. Слізноносова протока відкривається другим отвором в задньому відділі вентрального носового ходу.

У свині на верхівці носа є рило – *rostrum* у вигляді рухливого диска. Він зливається з верхньою губою, але від дорзальних і бокових стінок носа відокремлений вираженим краєм. Шкіра рила – *planum rostrale*, усіяна короткими рідкими чутливими волосками, дрібними борознами, містить залози і багато нюхових рецепторів. На рилі містяться невеликі округло-овальні ніздрі. Між ними в основі рила закладена кістка – *os rostri*, прикріплюється до переднього кінця носових кісток, носової перегородки і до різцевих кісток. З боку і

дорзально від кістки ри́ла відходять загнуті вниз крилові хрящі, що відмежовують ніздрю дорсолатерально і з'єднуються ззаду з дорсальними боковими хрящами. Від вентральної частини кістки ри́ла відділяється латеральний додатковий хрящ – *cartilago accessoria lateralis*, що лежить в латеровентральній стінці ніздрі.

Носова порожнина довга, вузька і дещо розширена у вентральній стінці. В задньому відділі вентральні носові ходи з'єднуються. Дорзальна носова раковина вузька, довга. Вентральна раковина більш широка, утворює дорсальний і вентральний завитки. Слізноносова протока відкривається другим отвором у задньому відділі вентрального носового ходу.

У *жу́йних* є носогубне дзеркало – *planum naso-labiale*. Ніздрі невеликі, овальні, широко розставлені, з дорсо-латеральною криловою борозною – *sulcus alaris*. Крила носа потовщені, малорухливі. Хрящ дорсального крила є продовженням носової перегородки, вентральне крило утворене якореподібним хрящем, який з'єднується з вентральним боковим хрящем носа. Дорсальний і вентральний бічні хрящі зростаються в задній частині носощелепової вирізки, формуючи бічну стінку носа, а безпосередньо позаду крилових хрящів між ними виділяється вирізка. Дорсальна раковина вузька, довга. Вентральна раковина широка і ділиться на дорсальні і вентральні поверхи. Венозні сплетіння є лише в слизовій оболонці перегородки і дна носової порожнини. Вентральні ходи ззаду з'єднуються.

У *ко́ня* носове дзеркало відсутнє. Ніздрі великі, півмісяцеві, медіально вигнуті. Вентральне крило носа огинає медіально дорзальне крило, утворюючи над ним вхід в носовий дивертикул – *diverticulum nasi*, конусовидної форми, завглибшки до 5-7 см. Основу вентрального крила лише спереду складає крилової хрящ – *cartilago alaris*, що складається з пластинки — *lamina* і ріжка — *cornu*, ззаду крило не має хряща. Дорсальне крило носа вкрите шкірою на всьому протязі. Із бокових носових хрящів є лише дорсальні, вони незначних розмірів. Таким чином, у коня ніс м'який - *nasus cutaneus*, тому ніздрі широко розкриваються і розтягують при цьому носовий дивертикул.

Носові раковини великі і розділяються внутрішніми перегородками на передні і задні відділи. Перші з них сполучаються з середнім носовим ходом. Задній відділ дорсальної раковини сполучається з лобовим синусом, утворюючи лобнораковинну

пазуху. Задній відділ вентральної раковини з'єднується з верхньощелепною пазухою, утворюючи раковиннощелепову пазуху.

Пряма складка в середній частині подвійна. Основою крилової складки служить S-подібний хрящ – *cartilago sigmoideum*, що є придатком вентральної раковини. Крилова складка закінчується в пластинці крилового хряща. Середній носовий хід позаду не роздвоюється, Носопіднебінний канал в ротову порожнину не відкривається, у зв'язку з тим, що піднебінні щілини різцевих кісток закриті хрящовими піднебінними відростками, що відходять від хрящової носової перегородки. Венозні сплетення розвинені не лише на носовій перегородці, але і на раковинах, особливо на вентральній.

**Навколоносові пазухи – *sinus paranasales*** є порожнинами між зовнішніми і внутрішніми пластинками деяких плоских кісток лицьового черепа. Вони сполучаються з носовою порожниною, вистелені тонкою слизовою оболонкою, що зростається з надкістницею. До них відносяться: верхньощелепна пазуха – *sinus maxillaris*, лобова – *sinus frontalis*, клиноподібна – *sinus sphenoidalis*, піднебінна – *sinus palatinus*. Вони розвинені неоднаково у різних тварин і по різному виражені в різному віці. Ступінь розвитку їх залежить від: 1) потужності жувального апарату, зокрема кутніх зубів; 2) у жуйних – від наявності рогів; 3) у свині – від сильного розвитку потилично-тім'яного відділу черепа. Краще всього пазухи розвинені у жуйних, добре – у свині і коня, найслабше - у собаки.

З усіх пазух лише верхньощелепна з'єднується з носовою порожниною носощелеповим ходом – *aditus nasomaxillaris*, а інші з'єднуються з нею дрібними отворами. У верхньощелепній пазусі під слизовою оболонкою її латеральної стінки закладена плоска латеральна носова залоза – *gl. lateralis nasi*. Її вивідна протока йде під слизовою оболонкою і відкривається в області прямої складки дорсальної носової раковини.

#### ***Видові особливості навколоносових пазух:***

У собаки верхньощелепна пазуха відсутня. Лобова пазуха велика, ділиться на передній і задній відділи і сполучається з середнім носовим ходом.

У свині верхньощелепна пазуха розміщена у верхній щелепі і слізних кістках, а у старих тварин поширюється у лобну і виличну кістки. Носощелеповий хід – на рівні 6–7-го кутнього зуба. Клиноподібна пазуха велика і займає не лише тіло кістки, а й заходить у вискові крила, крилоподібні відростки і у луску вискової



кістки та сполучається з вентральним носовим ходом. Лобова пазуха дрібними отворами сполучається з середнім носовим ходом, вона простягається в порожнини потиличної й тім'яних кісток, у старих тварин є до 6-8 пазух.

У жуйних є об'ємна слізнопіднебіннощелепова пазуха, яка називається *sinus lacrimo-palato-maxillaris*. Носощелеповий хід на рівні 5-6 кутнього зуба. Латеральні носові залози відсутні. Лобова пазуха велика, назад тягнеться в роговий відросток, тім'яну кістку і частково в луску потиличної кістки. Сполучається з середнім носовим ходом. Клиновидна пазуха сполучається з вентральним носовим ходом біля носової перегородки.

У коня є раковинно-щелепова пазуха – *sinus concho-maxillaris* і раковинно-лобова пазуха – *sinus concho-frontalis*. Перша простягається від 2-3-го моляра до щелепового горба. Дорзально переходить в слізну й виличну кістки. Щелепова пазуха ділиться на рівні 5-го кутнього зуба на передню, малу і задню, більшу щелепову пазуху. Остання з'єднується з: 1) раковинно-лобовою пазухою; 2) клинопіднебінною пазухою; 3) середнім носовим ходом через носощелеповий хід на рівні 5-6-го корінного зуба. Мала щелепова пазуха з'єднується носощелеповим ходом із середнім носовим ходом і заднім відділом вентральної раковини. Раковинно-лобова пазуха з'єднує лобову пазуху із заднім відділом дорзальної раковини. Простягається від рівня 5-го кутнього зуба до щелепного суглоба.

Клинопіднебінна пазуха – *sinus spheno-palatinus* – в тілі клиновидної кістки та вертикальній пластинці піднебінної кістки. З'єднується з вентральним носовим ходом.

**Гортань – larynx** є початковим відділом дихальної трубки, яка розміщена між глоткою і трахеєю, складається із рухливо з'єднаних між собою хрящів, вистелених зсередини слизовою оболонкою, що приводяться в рух м'язами. Функції гортані: 1. Проводить повітря в дихальні шляхи і легені та назад; 2. Утворює звук.

Порожнина гортані – *cavum laryngis*.

Слизова оболонка гортані утворює на бічній стінці органу 2 пари складок: 1) передня пара, кишенькові складки – *plicae ventriculares*, 2) задня пара, голосові губи – *labia vocalis*. Між цими складками є бічний шлуночок - *ventriculus laryngis lateralis*, розміщений медіально від пластинки щитоподібного хряща. Кишенькова складка є простою дуплікатурою слизової оболонки, що містить між її двома листками кишеньковий м'яз. Голосова губа, на

відміну від кишенькової складки, містить між листками слизової голосову зв'язку – lig.vocale з еластичної тканини і голосовий м'яз – m. vocalis. Напругою голосових губ при видиханні регулюються звукові коливання повітря. Голосова губа є складкою слизової оболонки, що переходить з голосового відростка черпакуватого хряща на тіло щитоподібного хряща. В цілому порожнина гортані складається з наступних послідовних елементів:

1. Вхід в гортань – aditus laryngis, обмежений вентрально надгортанником – epiglottis, а з боків і дорсально – надгортанночерпакуватими складками – plicae aryepiglotticae. В основі надгортанника лежить надгортанний хрящ, в основі дорсального відділу складок – рижковий хрящ. Надгортанник є клапаном, що закриває вхід в гортань при проковтуванні корму.

2. Присінок гортані – vestibulum laryngis, частина порожнини гортані, розташована між входом в гортань і кишеньковими складками. У вентральній стінці присінка позаду надгортанника є невелике заглиблення – серединна гортанна кишенька – ventriculus laryngis medianus. Слизова присінка вистелена плоским багатошаровим епітелієм.

3. Кишенькова щілина – rima ventricularis, щілина між кишеньковими складками.

4. Бічна гортанна кишенька – ventriculus laryngis lateralis парна, розташована, як вже вище вказувалося, між кишеньковою складкою і голосовою губою на бічній стінці гортані.

5. Голосова щілина – rima glottidis, щілина між голосовими губами. Вона ділиться на дорсальний відділ /між черпакуватим хрящем/ або дихальна щілина – glottis respiratoria, і вентральний відділ /між голосовими губами/ або власна голосова щілина – glottis vocalis .

6. Власна або каудальна порожнина гортані – cavum laryngis proprium - частина порожнини гортані, розміщена позаду голосових губ. Вона вистелена миготливим епітелієм.

### ***Видові особливості порожнини гортані.***

У собаки бічні гортанні кишеньки добре виражені, вентрально з'єднуються. Голосові губи великі, направлені вперед і вниз.

У свині голосові губи направлені косо вперед і ввверх та розділені на більші, передні і менші, задні відділи. Між ними відкриваються маленькі отвори бокових гортанних кишеньок.

У жуйних голосові губи розташовані перпендикулярно до дна

гортані. Бічні і серединний гортанні кишеньки відсутні.

У коня голосові губи направлені косо вперед і вниз, бічні гортанні кишеньки сильно розвинені.

### **Хрящі гортані.**

Кільцеподібний, щитоподібний, два черпакуваті і надгортанний хрящ. Кільцеподібний хрящ – *cartilago cricoidea*, гіаліновий, складається із пластинки – *lamina* і дужки – *arcus*. Пластинка обернена дорзально, має м'язовий відросток – *processus muscularis*, суглобові поверхні для черпакуватих хрящів. На латеральній поверхні дужки є суглобові поверхні для каудальних ріжків щитовидного хряща.

Щитоподібний хрящ – *cartilago thyreoidea*, гіаліновий. Представляє собою зігнуту борозноподібну хрящову пластинку, що формує вентральну і бічні стінки гортані. Середня ділянка хряща – тіло – *corpus thyreoideum* з'єднує 2 бічні пластинки – *lamina thyreoidea dextra et sinistra*. На дорзальному краю пластинки є передні і задні ріжки – *cornu craniale et caudale*. Перші зчленовуються з великими ріжками під'язикової кістки, другі – з кільцеподібним хрящем. Передні ріжки відокремлені від пластинки вирізкою – *incisura thyreoidea*, затягнутою зв'язкою, в якій залишається отвір для проходження краніального гортанного нерва. Отвір називається щитоподібним – *foramen thyreoideum*.

Черпакуватий хрящ – *cartilago arytaenoidea*, парний, неправильної форми, складається з тіла – *corpus*, з гіалінового хряща, що виступає вперед і зігнутого гачком дорзально ріжкового хряща – *cartilago corniculata*. На тілі зовні є гребінь – *crista muscularis*; вентральний кут тіла називається голосовим відростком – *processus vocalis*.

Надгортанний хрящ – *cartilago epiglottis*, ромбовидна або листоподібна пластинка з еластичного хряща. Основа хряща з'єднується зв'язкою з переднім краєм щитовидного хряща, вершина хряща направлена вперед.

Всі хрящі гортані з'єднуються між собою зв'язками, а також в окремих випадках суглобами. Щитоподібний хрящ, крім того з'єднаний зв'язками з під'язиковою кісткою, а кільцеподібний хрящ – з трахеєю.

### ***Видові особливості хрящів гортані.***

У собаки гортань в цілому коротка, широка. Пластинка кільцеподібного хряща широка, дужка вентрально по передньому

краю має глибоку вирізку. Щитоподібний хрящ короткий і високий, на пластинці є коса лінія для кріплення м'яза. Черпакуваті хрящі незначні за розміром, між ними і пластинкою кільцеподібного хряща знаходиться невеликий проміжний хрящ. Надгортанний хрящ чотирикутної форми, в його основі виділяється ніжка надгортанника – *petiolus epiglottidis*. Біля основи знаходяться значні клиновидні хрящі – *cartilagineae cuneiformes*, що з'єднуються зв'язками з черпакуватими хрящами.

У свині гортань видовжена. Дужка кільцеподібного хряща лежить косо по відношенню до пластинки. Щитоподібний хрящ довгий, передні ріжки відсутні. Ріжкові хрящі роздвоєні. Між черпакуватими хрящами і пластинкою кільцеподібного хряща розміщений маленький проміжний хрящ. Надгортанний хрящ округлий, широкий.

У ВРХ пластинка і дужка кільцеподібного хряща утворюють гострий кут. Задні ріжки щитоподібного хряща гачкоподібні, з кільцеподібним хрящем з'єднуються зв'язками. Голосові відростки добре розвинені. Надгортанний хрящ овальний.

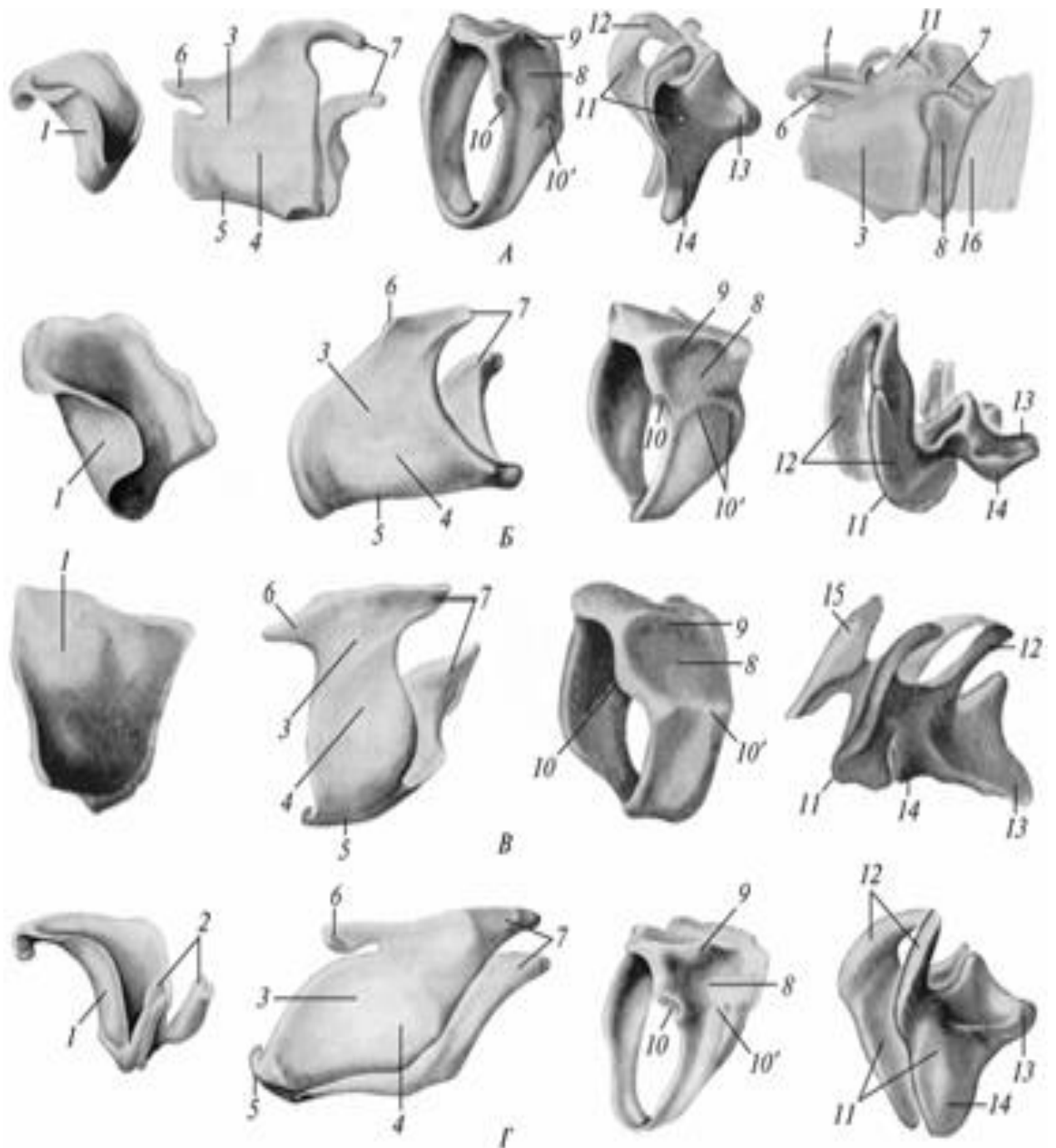
У коня пластинка і дужка кільцеподібного хряща утворює прямий кут. Щитоподібний хрящ має глибоку щитоподібну каудальну вирізку – *incisura thyreoidea caudalis*, внаслідок чого тіло хряща коротке і несе гортанний виступ – *prominentia laryngea*. Пластинки хряща ромбоподібні, зовні мають косу лінію для м'язів – *linea obliqua*. Черпакуваті хрящі великі. Надгортанний хрящ видовжений листкоподібної форми, від його основи відходять клиноподібні хрящі – *cartilago cuneiformis*.

### ***Видові відмінності гортані домашніх тварин.***

Бокові гортанні кишеньки: Кінь – сильно розвинені; ВРХ – відсутні; Свиня – відкриваються малими отворами в голосову щілину; Собака – добре виражені, вентрально з'єднуються.

Середня гортанна кишенька: ВРХ – відсутня; Голосові губи: Кінь – направлені косо вперед і вниз; ВРХ – перпендикулярно до дна гортані; Свиня – косо вперед і вгору, передні (більші) і задні (малі відділи); Собака – направлені косо вперед і вниз.

Пластинка кільцеподібного хряща: Кінь – утворює прямий кут з дужкою; ВРХ – утворює гострий кут з дужкою; Свиня – стоїть косо до дужки; Собака – широка. Щитоподібний хрящ: Кінь – 1. каудальна щитовидна вирізка, тіло коротке, 2. гортанне потовщення. 3. коса лінія;



#### Хрящі гортані:

А — великої рогатої худоби; Б — свині; В — собаки; Г — коня;  
 1 — cartilago epiglottica; 2 — proc. cuneiformis; 3 — cartilago thyroidea;  
 4 — lamina thyroidea sinistra; 5 — corpus thyroideus;  
 6 — cornu rostrale; 7 — cornu caudale; 8 — cartilago cricoidea;  
 9 — proc. muscularis; 10 — facies articularis.

ВРХ — задні ріжки гачкоподібні, з'єднуються з кільцеподібними хрящами зв'язками; Свиня — довгий, передні ріжки відсутні; Собака — короткий і високий, коса лінія. Черпакуваті хрящі:

Кінь – великі; ВРХ – добре розвинуті голосові відростки; Свиня – ріжкоподібний хрящ роздвоєний, наявність проміжного хряща; Собака – невеликі, найбільш виражений проміжний хрящ. Надгортанний хрящ: Кінь – видовженої листовидної форми. Поблизу основи - клиновидні хрящі; ВРХ – овальний; Свиня – округлий, широкий; Собака – Чотирикутний. Стебельце. Клиновидні хрящі.

**М'язи гортані** діляться на 3 групи: розширювачі, стискачі і довгі м'язи. Перші 2 групи діють на окремі хрящі, третя група зміщує гортань в цілому. Розширювачів входу в гортань 3:

1. *Кільцеподібно-черпакуватий дорсальний м'яз* – *m.cricoaerytaenoideus dorsalis*, від м'язового відростка кільцеподібного хряща до м'язового гребеня черпакуватого хряща. Піднімає черпакуваті хрящі, розширює вхід в гортань і напружує голосові зв'язки.

2. *Кільцеподібно-щитовидний м'яз* – *m.crico-thyreoideus* від дужки кільцеподібного хряща до каудального краю пластинки щитовидного хряща. Опускає щитоподібний хрящ, розширює вхід в гортань і напружує голосові губи.

3. *Під'язиково-надгортанний м'яз* – *m.hyoepiglotticus*, від тіла під'язикової кістки до надгортанного хряща. Після ковтання відтягує надгортанник вперед і тим самим розширює вхід в гортань.

Стискачів входу в гортань 4: 1. *Кільцеподібно-черпакуватий латеральний м'яз* – *m.crico-arytaenoideus lateralis*, від дужки кільцеподібного хряща до м'язового гребеня черпакуватого хряща. Опускає черпакуватий хрящ, обертає голосовий відросток всередину і тим самим розслабляє голосові губи.

2. *Голосовий м'яз* – *m.vocalis*, закладений в голосовій губі від голосового відростка до тіла щитоподібного хряща. Розслабляє голосові губи.

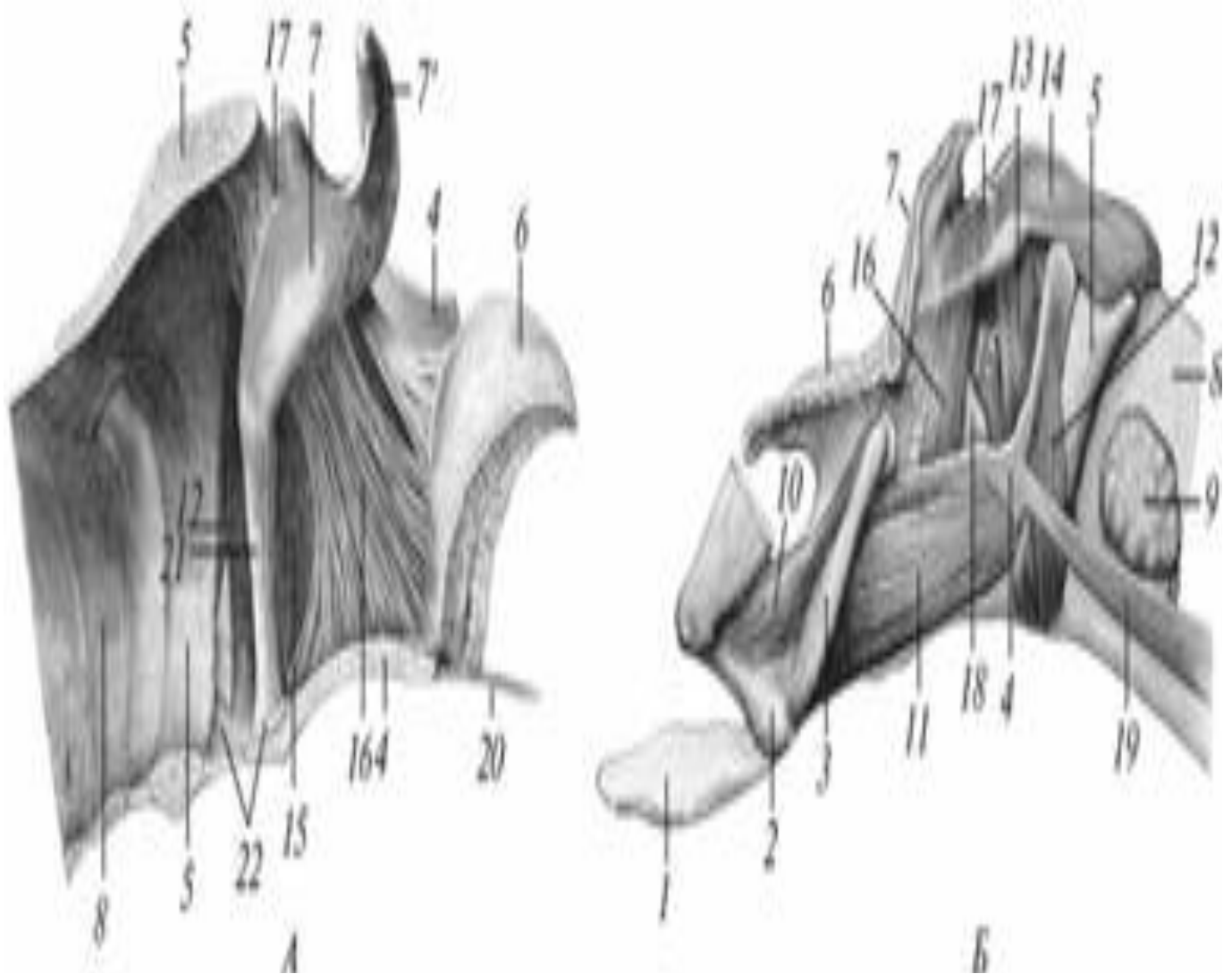
3. *Кишеньковий м'яз (шлуночковий м'яз)* – *m.ventricularis* лежить в кишеньковій складці, розслабляє голосові губи. В жуйних і свині цей м'яз зливається з голосовим м'язом.

4. *Черпакуватий поперечний м'яз* – *m.arytaenoideus transversus* розміщений дорсально між м'язовими відростками черпакуватих хрящів. Розслабляє голосові складки.

М'язи, що діють на гортань в цілому - 2: 1. *Грудинощитовидний м'яз* – *m.sterno-thyreoideus* відтягує назад гортань після ковтання, допомагає м'язам, що напружують голосові складки.

2. *Під'язиково-щитоподібний м'яз* – *m.hyothyreoideus*, відтягує

гортань вперед до під'язикової кістки під час ковтання.



М'язи і зв'язки гортані великої рогатої худоби (А) і коня (Б):

1 — *proc. lingualis*; 2 — *ceratohyoideum*; 3 — *thyrohyoideum*;  
 4 — *lamina thyreoidea*; 5 — *cartilago cricoidea*; 6 — *cartilago epiglottica*;  
 7 — *cartilago arytenoidea*; 7 — *proc. corniculatus*; 8 — *trachea*; 9 — *gl. thyreoidea*;  
 10 — *m. ceratohyoideus*; 11 — *m. thyrohyoideus*;  
 12 — *m. cricothyreoideus*; 13 — *m. cricoarytenoideus lateralis*; 14 — *m. cricoarytenoideus dorsalis*;  
 15 — *m. vocalis*; 16 — *m. ventricularis*;  
 17 — *m. arytenoideus transversus*; 18 — *ventriculus laryngis*;  
 19 — *m. sternothyreoideus*; 20 — *lig. hyoepiglotticum*; 21 — *lig. vocale*;  
 22 — *lig. cricothyreoideum*.

**Трахея - trachea** або дихальне горло, має вигляд трубки, яка проводить повітря в легені і назад, складається з незамкнених гіалінових хрящових кілець, що вистелені зсередини слизовою оболонкою. Тягнеться від гортані до основи серця, де ділиться на 2 бронхи – біфуркація трахеї – *bifurcatio tracheae*. Дорсально трахея прилягає до довгих м'язів шиї і голови, а також до стравоходу; вентрально вона прикрита грудинноголовним, грудиннощитоподібним і грудиннопід'язиковими м'язами. Початок трахеї лежить на шиї, потім вона вступає в грудну порожнину. Довжина трахеї залежить від довжини шиї, тому кількість кілець різна, від 32 (у свині) до 60 (у коня). Трахейні хрящі – *cartilago trachealis* з'єднуються між собою кільцеподібними в'язками – *lig.annulare*. Дорсально хрящі відсутні і замінені перетинковою стінкою – *paries membranaceus*, яка утворена поперечними зв'язками – *lig.tracheale transversum* і трахейним поперечним м'язом – *m. trachealis*. Слизова оболонка покрита миготливим епітелієм і містить трахейні залози – *gl.tracheales*, серозні, слизові і змішані.

#### ***Видові особливості трахеї.***

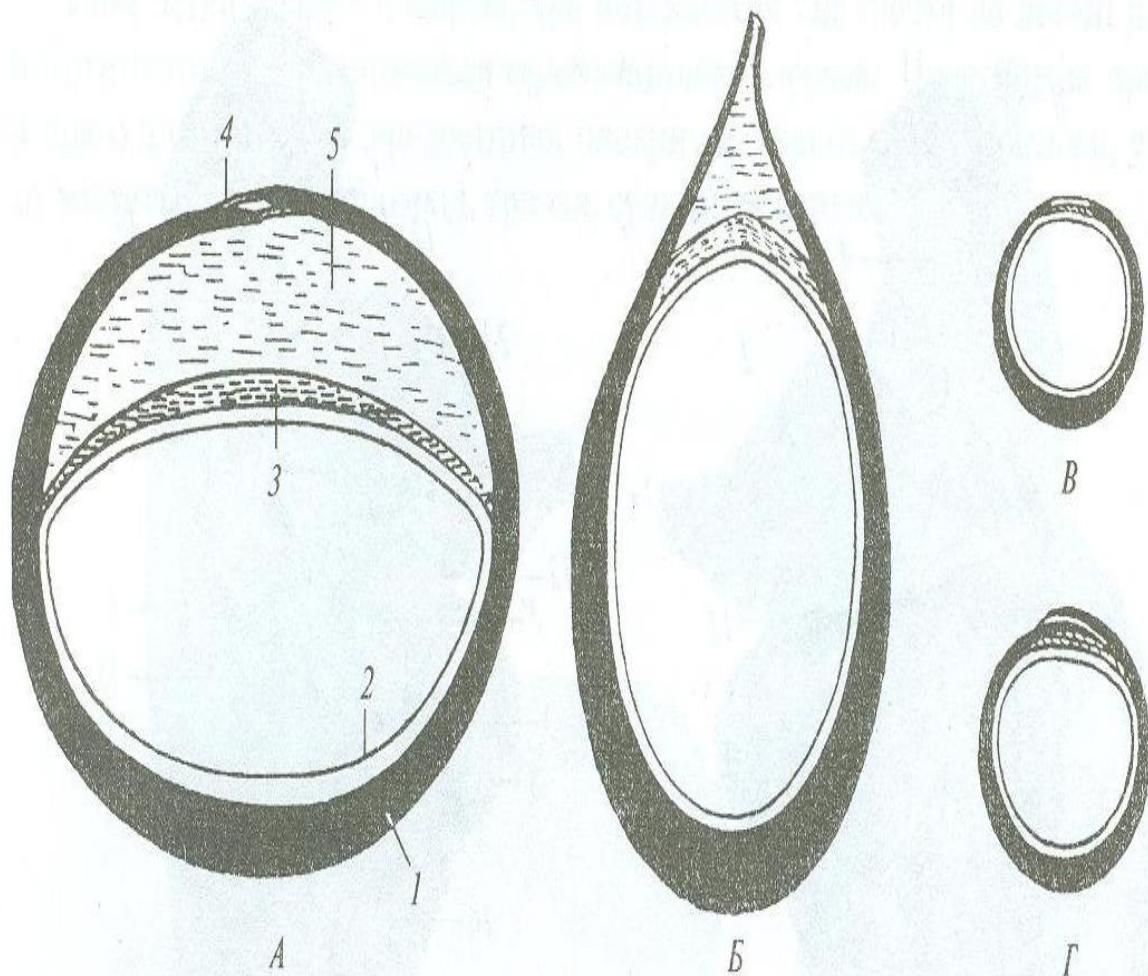
У собаки трахея циліндрична, хрящів – 42-46, біфуркація трахеї знаходиться на рівні 4-го ребра, кінці хрящів не доходять один до одного, трахейний поперечний м'яз проходить дорсально від хрящів.

У свині трахея циліндрична; хрящів – 32-36; біфуркація трахеї знаходиться на рівні 4-5-го ребра; кінці хрящів заходять один на другий. До біфуркації від трахеї відходить трахейний (епартеріальний) бронх – до краніальної частки правої легені.

У ВРХ трахея стиснена з боків, кінці спрямовані дорсально, хрящів -46-50, біфуркація трахеї знаходиться на рівні 5-го ребра. Є також трахейний (епартеріальний) бронх.

У коня трахея стиснена дорсо-вентрально. Хрящів – 48-60, біфуркація на рівні 5-6-го ребра, кінці хрящів заходять один на другий.





**Поперечний розріз трахеї:**

*A* — коня; *Б* — великої рогатої худоби; *В* — собаки; *Г* — свині; 1 — cartilago trachealis; 2 — tunica mucosa; 3 — m. trachealis; 4 — facies membranacea; 5 — пухка сполучна тканина

**Легені – pulmones.** Легені – основні органи дихання, що здійснюють газообмін, складаються із дихальних шляхів та кровоносних судин і характеризуються альвеолярно–трубчастою будовою. Розміщуються в грудній порожнині, мають форму конуса з увігнутою і косо поставленою основою. Права легеня більша за ліву, оскільки серце зміщене вліво. *Анатомічні частини:*

1. Випукла латеральна або реберна поверхня – *facies costalis*;
2. Увігнута діафрагмальна поверхня – *facies diaphragmatica*;
3. Медіальна або середостінна поверхня – *facies medialis seu mediastinalis*, на якій виділяють перикардіальну поверхню – *facies pericardiasa*, що прилягає до серцевої сорочки і серця; 4. Дорсальний, тупий, хребцевий край – *margo vertebralis*, утворений реберною і середостінною поверхнями; 5. Гострий край – *margo acutus*, утворений вентрально реберною і середостінною поверхнями та

каудально реберною і діафрагмальною поверхнями.

На гострому краю є дві вирізки, які розділяють легені на 3 частки: передня верхівкова частка – *lobus apicalis pulmonis*, середня серцева частка – *lobus cardiacus pulmonis* і масивна, задня, діафрагмальна частка – *lobus diaphragmaticus pulmonis*. На правій легені на середостінній поверхні є додаткова частка – *lobus acessorius*. На середостінній поверхні, крім того, є втиснення, ворота легені – *hilus pulmonis*, через які в легеню входять і виходить органи, корені легені – *radix pulmonis*. До складу кореня входять магістральний бронх – *bronchus magistralis*, легенева артерія – *aa.pulmonales* (латеро-вентрально від бронха) і виходять легеневі вени – *vv.pulmonales* (вентрально від попередніх). Зовні легені вкриті легеневою плеврою – *pleura pulmonalis*, що переходить в парієтальну плевру на середостінній поверхні довкола кореня легені.

*Будова легені*: основний (головний) або магістральний бронх у товщині дорсального краю кожної легені спрямовується каудально. Віддає вторинні бронхи – по одному у верхівкову, серцеву і додаткову частки (для правої легені) і 8 метамерних бронхів – 4 вентральних і 4 дорсальних – в діафрагмальну частку. Кожен вторинний бронх ділиться дихотомічно на третинні бронхи, останні – на четвертинні і т. д. до бронхіол діаметром 1мм, які обслуговують одну часточку легені і мають назву внутрішньочасточкових бронхів або бронхіол – *bronchus intralobularis seu bronchiolus*. Часточка називається – *lobulus*. У часточках бронхіоли поділяються на 20-30 кінцевих бронхіол – *bronchiolus terminalis*, діаметром близько 0,4мм. Розгалуження основного бронха до кінцевих бронхіол утворює бронхіальне дерево – *arbor bronchialis*.

Кінцеві бронхіоли розпадаються на 2-3 респіраторних або альвеолярних бронхіол – *bronchiolus respiratorius seu alveolaris*, вони несуть найменші міхурці, альвеоли. Респіраторні бронхи діляться на альвеолярні ходи, стінки яких усіяні великою кількістю альвеол. Ходи називаються – *ductus alveolares*, альвеоли – *alveolus pulmonis*. Діаметр альвеол – 0,1-0,14мм. Загальна кількість альвеол у коня приблизно – 5000 млн, у людини – 400 млн, у kota – 144 млн. Дихальна поверхня альвеол у коня становить 500 кв.м., у людини – 100кв.м., у kota – 7,2 кв.м. Розгалуження всіх респіраторних бронхіол утворює альвеолярне дерево – *arbor alveolaris*. Розгалуження одного респіраторного бронха становить структурну одиницю легень – гроно – *acinus*.

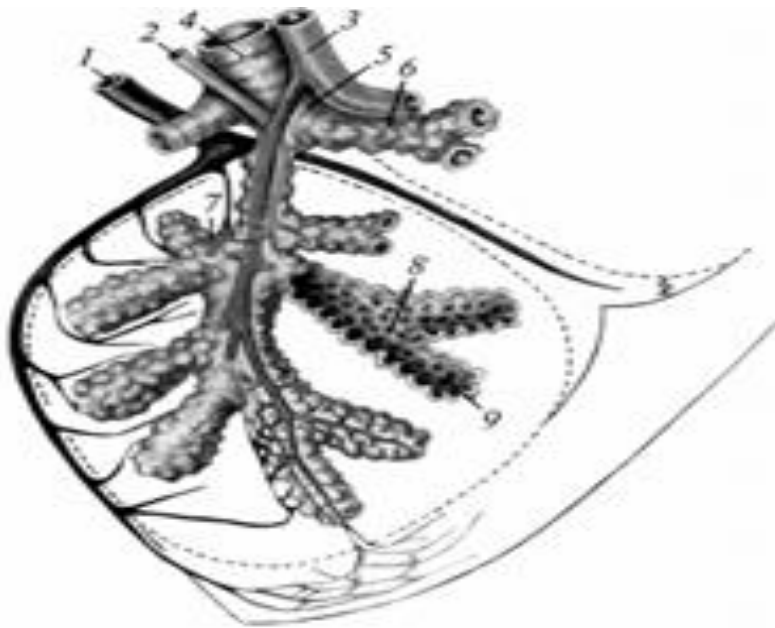
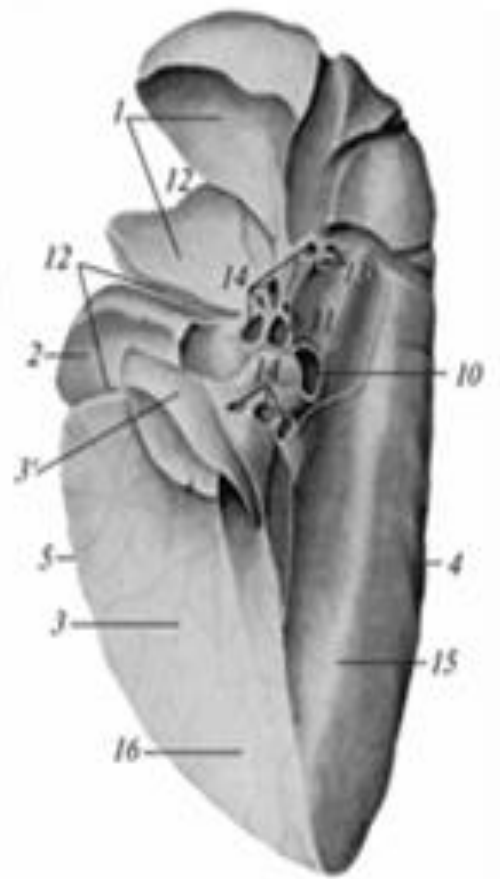
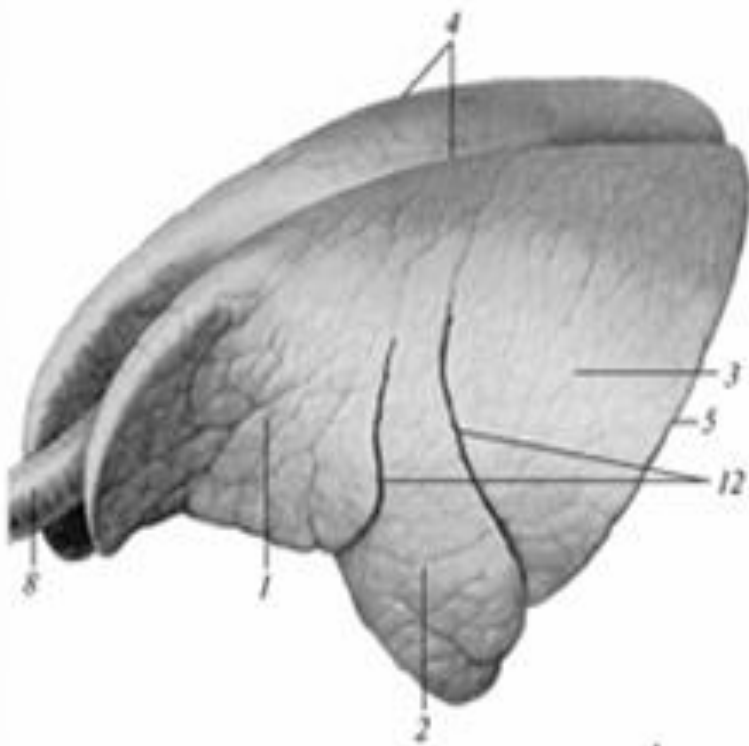


Схема будови легеневих часточок:

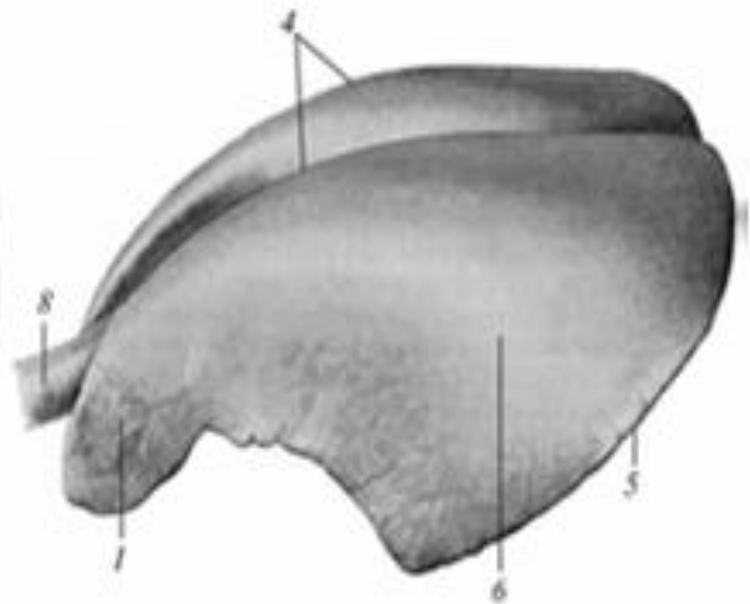
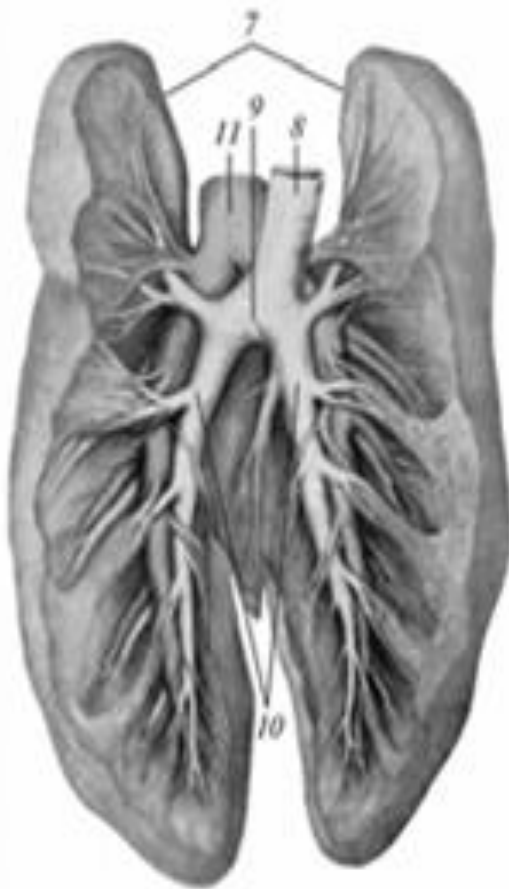
1 — v. pulmonalis; 2 — a. bronchialis; 3 — a. pulmonalis; 4 — bronchus; 5 — bronchiolus; 6 — bronchioles terminalis; 7 — bronchiolus respiratorius; 8 — ductus alveolaris; 9 — sacculus alveolaris

Будова основних бронхів така ж, як і трахеї. Вони складаються з хрящів, зсередини вистелених слизовою оболонкою з миготливим епітелієм, залозами і гладенькою мускулатурою. У міру розгалуження і зменшення в діаметрі основних бронхів хрящові кільця фрагментуються на пластинки, а в бронхіолах і зовсім зникають, натомість збільшується гладенька мускулатура. У найбільш тонких бронхіолах мускулатура зникає, миготливий епітелій замінюється кубічним, а в альвеолах – плоским респіраторним епітелієм, розташованим на якнайтоншій мембрані.

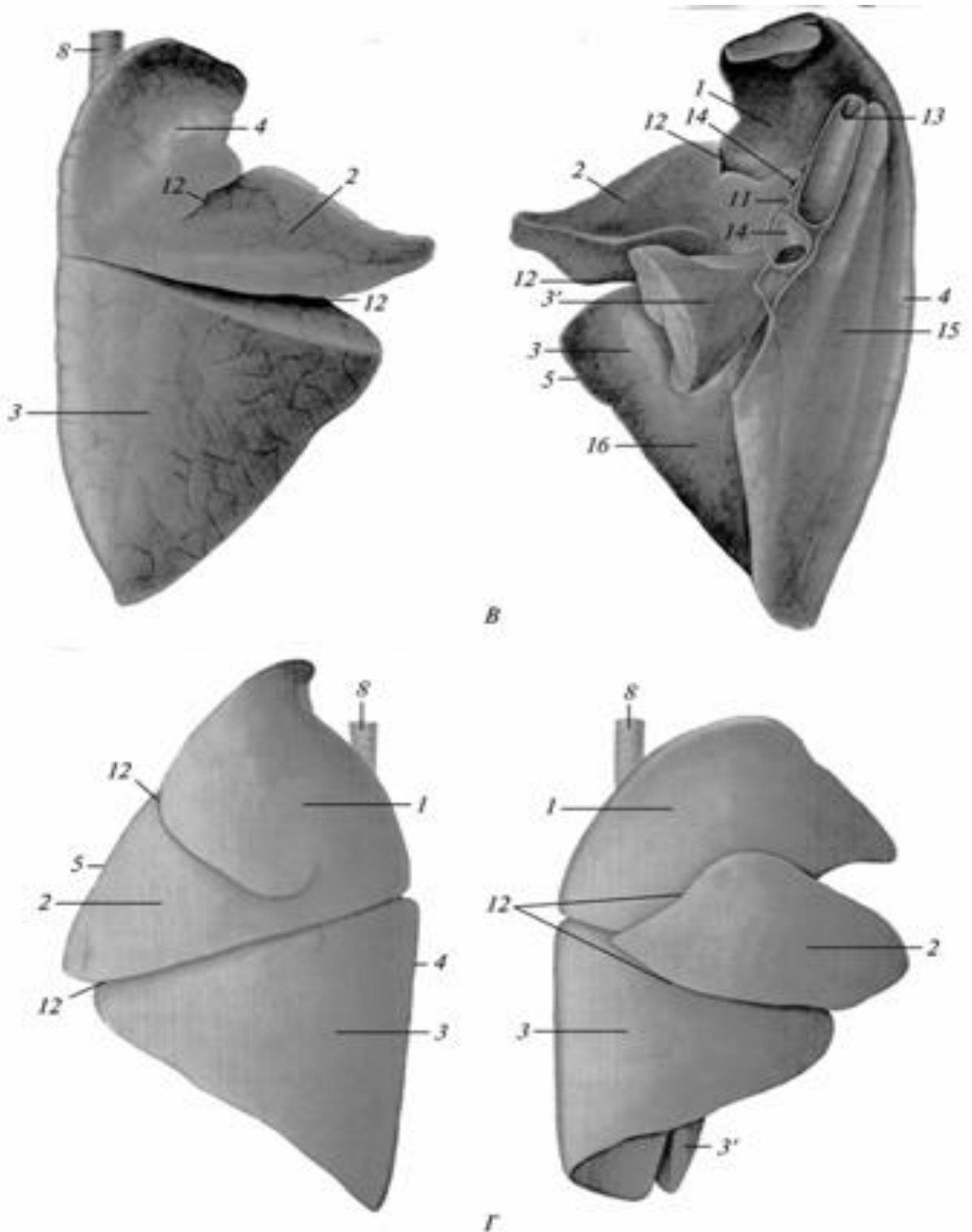
Сполучна тканина легенів містить крім колагенових, багато еластичних волокон. У міру розгалуження бронхів ця тканина поступово зменшується, утворюючи перегородки між часточками, а всередині часточок – між альвеолярними ходами. На альвеолах зберігається якнайтонша сіточка волокон. Велика кількість еластичної тканини в легенях надає їм еластичність, внаслідок чого вони сильно (на 1/3) спадаються після розтину грудної порожнини. Тому легені можуть функціонувати лише за допомогою скелетної мускулатури, грудних м'язів; гладенькі м'язи бронхів лише регулюють проходження повітря в них при диханні.



A



B



Легені: А — великої рогатої худоби; Б — коня; В — свині; Г — собаки; 1 — lobus cranialis; 2 — lobus cardiacus; 3 — lobus diaphragmaticus; 3' — lobus accessorius; 4 — margo dorsalis; 5 — margo acutus; 6 — lobus cardiacodiaphragmaticus; 7 — бронхіальне і артеріальне дерево легень; 8 — trachea; 9 — bifurcatio tracheae; 10 — bronchus principalis dexter et sinister; 11 — a. pulmonalis; 12 — fissura interlobaris; 13 — bronchus trachealis; 14 — vv. pulmonales; 15 — facies mediastinalis; 16 — facies diaphragmatica.

### **Видові особливості легень:**

У собаки частки легень розділяються глибокими вирізками, що доходять до основного бронха. Часточки легені на поверхні мало виражені.

У свині є трахейний бронх – *bronchus trachealis*, права верхівкова частка не ділиться на частини, добре виражений малюнок легень у вигляді багатогранних комірок. Відносна маса легень – 0,85%.

У ВРХ є трахейний бронх, права верхівкова частка ділиться на 2 частини; легені мають добре виражені частки; міжчасткові вирізки дуже глибокі, комірковий малюнок часточок добре виражений, забезпечує легеням мармуровий вигляд. Відносна маса легень – 0,54-0,65%.

У коня кожна легеня ділиться лише на верхівкову і серцево-діафрагмальну частки. Часточковість легень виражена нечітко. Головний бронх на самому початку віддає гілку для верхівкової частки. Відносна маса легень – 1,43%.

## **ОРГАНИ СЕЧОВИДІЛЕННЯ – ORGANA URINARIA.**

**До органів сечовиділення відносяться: нирки, сечоводи, сечовий міхур і сечовипускний канал.**

**Нирка – *ren s. nephros*** являє собою судинний паренхіматозний орган щільної консистенції червоно – бурого кольору, бобоподібної форми, за будовою – розгалужена трубчаста залоза з рясним кровопостачанням. Розміщується в поперековій ділянці, поділяється на такі типи: множинні, борознисті, багатососочкові гладенькі, однососочкові гладенькі.

Множинні нирки складаються з окремих часточок – маленьких нирочок – *reniculi*, з'єднаних між собою вивідними трубочками і сполучною тканиною. Кожна нирочка складається із центральної, мозкової або сечовивідної зони у формі конуса з вершиною (нирковий сосочок) і периферичної, кіркової або сечовидільної зони, що одягає ковпачком центральну зону. В центральній зоні є сечовивідні каналці, які починаються в ниркових тільцях і переходять у вивідні каналці мозкової зони. Вивідні трубочки з кожної нирочки з'єднуються і формують сечовід. Такі нирки є у ведмедя, дельфіна.

Борознисті багатососочкові нирки характеризуються тим, що їхні нирочки зростаються центральними зонами. На поверхні нирки видно окремі часточки – нирочки, розділені борознами. На розрізі нирки видно численні піраміди, які закінчуються сосочками. Такі нирки є у великої рогатої худоби.

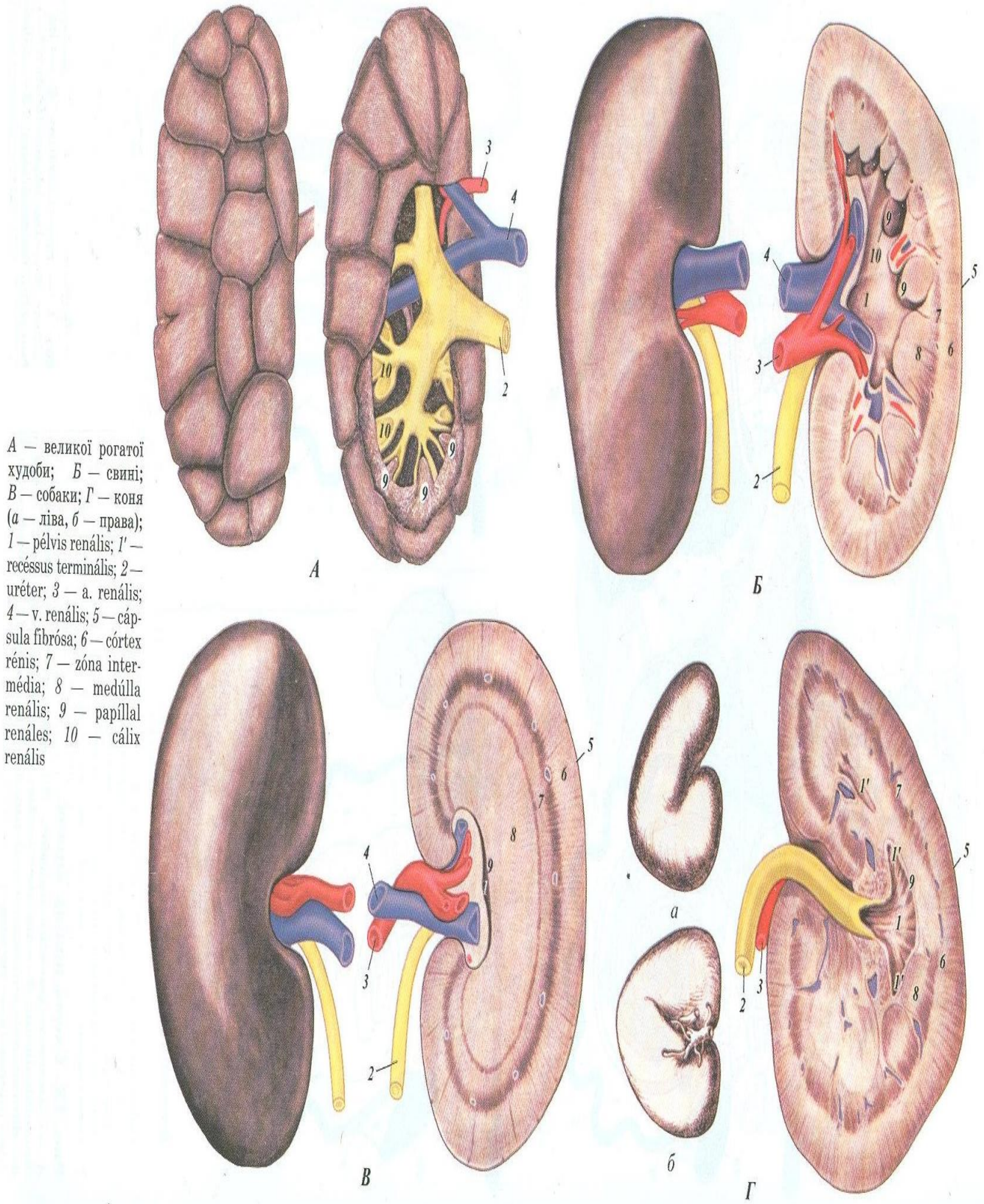
Гладенькі багатососочкові нирки на поверхні зовсім гладенькі в результаті зростання кіркових зон. На розрізі нирки видно ниркові піраміди, сосочки яких оточені нирковими чашечками, що відкриваються в загальну порожнину – ниркову миску, що є початком сечоводу. Такі нирки є у свиней і в людей.

Гладенькі однососочкові нирки характеризуються повним злиттям кіркової і мозкової зон, мають один нирковий сосочок, занурений в ниркову миску. Такі нирки мають коні, дрібні жуйні, олені, собаки, кішки, кролики.

*Будова нирки:* на розрізі видно три зони: кіркова, проміжна і мозкова. Кіркова або сечовидільна зона – *zona corticalis* розміщена на периферії, темно – червоного кольору. Вона складається з рядів мікроскопічних ниркових тілець - *corpuscula renis*, розміщених радіально і відокремлених один від другого смугами мозкових променів із мозкової речовини. В свою чергу кіркова зона заходить в мозкову між пірамідами останньої. Проміжна зона - *zona intermedia* являє собою темну смужку, що відділяє кіркову і мозкову зони. В ній є дугові судини, від яких в сторону кіркової речовини відходять радіальні міжчасточкові артерії, що йдуть вздовж ниркових тілець і віддають їм аферентні провідні судини. Мозкова або сечовивідна зона – *zona medullaris* характеризується світлішим забарвленням і радіальною окресленістю, центральним розміщенням в нирці. Вона складається з ниркових пірамід – *piramis renalis*. Основи пірамід - *basis piramis* направлені до периферії, із них виходять мозкові промені в кіркову речовину. Вершина пірамід складає нирковий сосочок – *papilla renalis*.

*Мікроскопічна будова нирки* характеризується наявністю елементарної структурної одиниці цього органа – **нефрона**. Він складається з таких послідовних елементів: 1. Ниркове тільце, яке складається із капсули Боумена – Шумлянського, що містить капілярний артеріальний клубочок. Останній утворюється привідною, аферентною артеріальною судиною, із клубочка виходить вихідна, еферентна артеріальна судина, яка пізніше розпадається на капіляри звичайного плану, розміщені в кірковій речовині навколо звивистих

каналців. 2.Звивистий канадець 1-го порядку. 3.Петля Генле. 4.Звивистий канадець 2-го порядку. 5.Прямий канадець. 6.Сосочкова протока.






Перші 4 відділи входять в склад кожного нефрона окремо взятого, останні 2 відділи загальні для більшості нефронів. Перші 4 відділи розміщені в кірковому шарі. Виключення складає коліно петлі Генле, яке разом з останніми двома відділами нефрона розміщується в мозковій зоні, в пірамідках. Перші 4 відділи функціонально є сечовидільними канальцями, останні 2 відділи – сечовивідними канальцями. Звивисті канальні мають назву *tubuli renalis contorti*, петля Генле – *ansa Genle*, прямі канальні - *tubuli renalis recti*, сосочкові протоки – *ductus papillares*. Сосочкові протоки відкриваються на нирковому сосочку, формуючи на ньому решітчасте поле – *area cribrosa*. В кожній нирці людини (вагою не більше 200 гр.) нараховується біля 2000000 нефронів, загальна довжина канальців нефронів обох нирок складає 70-100 км, поверхня звивистих каналів дорівнює 5-8 кв. м.



А



Б

Збиральні шляхи сечі та судини нирки:

А — коня; Б — великої рогатої худоби; 1 — *pelvis renalis*; 2 — *recessus terminalis*, 3 — *ureter*; 4 — *a. renalis*.

Анатомічні частини нирки: 1. вентральна поверхня, випукла, 2. дорсальна поверхня, випукла, 3. латеральна поверхня, випукла, 4. медіальна поверхня, увігнута. На ній є заглиблення – ворота нирки – *hilus renalis*, через які в нирку входить ниркова артерія, виходить ниркова вена і сечовід. Ворота ведуть в ниркову пазуху – *sinus renalis*, яка заповнена жировою клітковиною, нирковими чашечками і лоханкою та розгалуженням кровоносних судин і нервів. Зовні нирка вкрита фіброзною капсулою – *capsula renis fibrosa*, яка з'єднується з нирковою паренхімою. Зовні капсула оточена жировою капсулою – *capsula renis adiposa*. З вентральної сторони нирки покриваються

парієтальною очеревиною, розташованою по відношенню до очеревини ретроперитонеально. Права нирка межує з хвостатою часткою печінки, залишаючи на ній ниркове втиснення – *impressio renalis*.

Особливості кровопостачання нирки: 1) наявність двох систем капілярів. Перша із них представлена капілярним клубочком ниркового тільця, який складається з афферентної артерії, капіляра і ефферентної артерії. Це так звана чудесна сітка – *rete mirabile*, артеріального характеру. Друга система – це звичайні капіляри, що утворюються із артерії і зливаються потім у вени. 2) В нирці відбувається інтенсивний кровотік. Через ці органи проходить 15-30 % крові, яка викидається лівим шлуночком серця при кожному його скороченні. У людини за хвилину через нирки проходить 1-1,2 літра крові.

### Видові особливості нирок

а) У собаки нирки гладенькі, однососочкові, короткі, товсті, сосочок гребнеподібної форми, ниркових пірамід – 12-17, миска не має чашечок, але має слабо виражені кінцеві ходи – *recessus terminalis* для переднього і заднього кінців органа. Маса нирки – 45-60 гр.

б) У свині нирки гладенькі, багатососочкові, сплюснуті дорзо-вентрально в результаті тиснення конуса ободової кишки. Сосочків – 10-12, стільки ж чашечок і добре розвинута миска. Нирки лежать на рівні 1-4 поперекових хребців. Права нирка з печінкою не стикається. Іноді є коротка брижейка ( блукаюча нирка). Маса – 200-280 гр.

в) У великої рогатої худоби нирки борознисті, багатососочкові. Піраміди – 18-22, рідше 16-35. Чашечки, внаслідок злиття сосочків, трохи менші. Вони відкриваються коротким стебельцем в основних ходах, які, зливаючись, утворюють сечовід. Миска відсутня. Права нирка лежить на рівні 12-13-го грудного і до 2-3-го поперекового хребця. Ліва нирка лежить позаду правої, від 2-3-го до 5-го поперекового хребця і має коротку брижейку. Маса – 520-720 гр.

г) У коня нирки гладенькі, однососочкові, серцеподібної форми (права нирка), бобоподібної форми (ліва нирка). Пірамід – 10-12. В мисці помітні ниркові ходи – *recessus terminalis*, які виступають в напрямку переднього і заднього кінців органа. Права нирка розміщується наполовину інтрагрудально, останнє ребро ділить її пополам. Вона простягається від 14-15-го грудного хребця до 2-го поперекового хребця. Ліва нирка лежить більш каудально, від 18-го грудного хребця до 3-го поперекового хребця. Маса лівої нирки –

425-780 гр., правої нирки – 480-840 г.

### **Сечовід. Сечовий міхур. Сечівник.**

**Сечовід** – **ureter** виходить з ниркової лоханки у воротах нирки і прямує по дорзальній черевній стінці каудально в тазову порожнину. Тут у складі сечової складки очеревини переходить на дорсальну стінку сечового міхура, проникаючи через його м'язову оболонку, прямуючи між нею і слизовою оболонкою впродовж 3– 5 см у великих тварин і відкривається в порожнину сечового міхура. Стінка сечоводу складається із слизової, м'язової і серозної оболонок. Слизова оболонка вистелена перехідним епітелієм, містить слизові залози лише на початку сечоводу. М'язова оболонка побудована з зовнішнього і внутрішнього подовжніх шарів і середнього колового шару гладеньких м'язових волокон.

**Сечовий міхур** - **vesica urinaria** служить тимчасовим резервуаром для збирання сечі, що надходить безперервно з нирок. Є перетинчастом'язовим мішком, грушоподібної форми, в якому розрізняють тіло – *corpus vesicae*, вершину – *vertex vesicae*, повернену в черевну порожнину і шийку міхура – *collum vesicae*, направлену в тазову порожнину, що переходить у сечівник. Порожній сечовий міхур лежить в тазовій порожнині, а в наповненому стані виступає в черевну порожнину і стає більш тонкостінним. Стінка міхура складається з 3-х оболонок – слизової, м'язової і серозної. Слизова оболонка товста, м'яка, без залоз, вистелена перехідним епітелієм, у порожньому сечовому міхурі зібрана в складки. На дорсальній стінці в місці проходження сечоводів, видно два валика – *columna ureteris*, що ведуть до отворів сечоводів – *ostium ureteris*. Від цих отворів до шийки міхура ідуть 2 сечовідні складки – *plicae uretericae*, що обмежують трикутник міхура – *trigonum vesicae*. Зливаючись, ці складки формують на стінці сечівникового каналу сечівниковий гребінь – *crista urethralis*.

М'язова оболонка складається з 3-х шарів гладеньких м'язів – двох подовжніх, зовнішнього і внутрішнього, та середнього, колового. В ділянці шийки сечового міхура вона утворює стискач – *m.sphincter vesicae*. Серозна оболонка покриває верхівку і тіло міхура, з вентральної поверхні переходить на черевну стінку, на якій утворюється 3 міхурово-пупкові складки: непарна – середня міхурово-пупкова складка – *plica vesico-umbilicalis media*, яка містить запусілий сечовий хід після народження, стінки якого спадаються - *urachus* (проходить від верхівки сечового міхура до сечового мішка –

allantois) і парна латеральна міхурово-пупкова складка – plica vesico-umbilicalis lateralis, що містить міхурово-пупкову або круглу зв'язку – lig. vesico-umbilicalis seu teres (запустілі після народження пупкової артерії).

### ***Видові особливості сечового міхура.***

У собаки добре виражений міхурний трикутник. У свині сечовідні складки подвійні, причому у самця медіальні складки зливаються, а латеральні простягаються до сім'яного горбика. Міхуровий трикутник добре помітний. У ВРХ міхуровий трикутник відсутній, так як отвори сечоводів розміщені поруч. У коня вентральна частина тіла і шийки сечового міхура не покрита серозною оболонкою, міхурний трикутник не чіткий.

**Сечовипускний канал (сечівник) – urethra** служить для виведення сечі з сечового міхура. Починається внутрішнім отвором – ostium urethrae internum в шийці сечового міхура і відкривається зовнішнім отвором – ostium urethrae externum – у самців на голівці статевого члена, у самок – на межі між піхвою і сечостатеви́м синусом. У самців сечівник довгий, майже відразу з'єднується із сім'явипорскувальною протокою, утворюючи сечостатеви́й канал і входить в склад статевого члена.

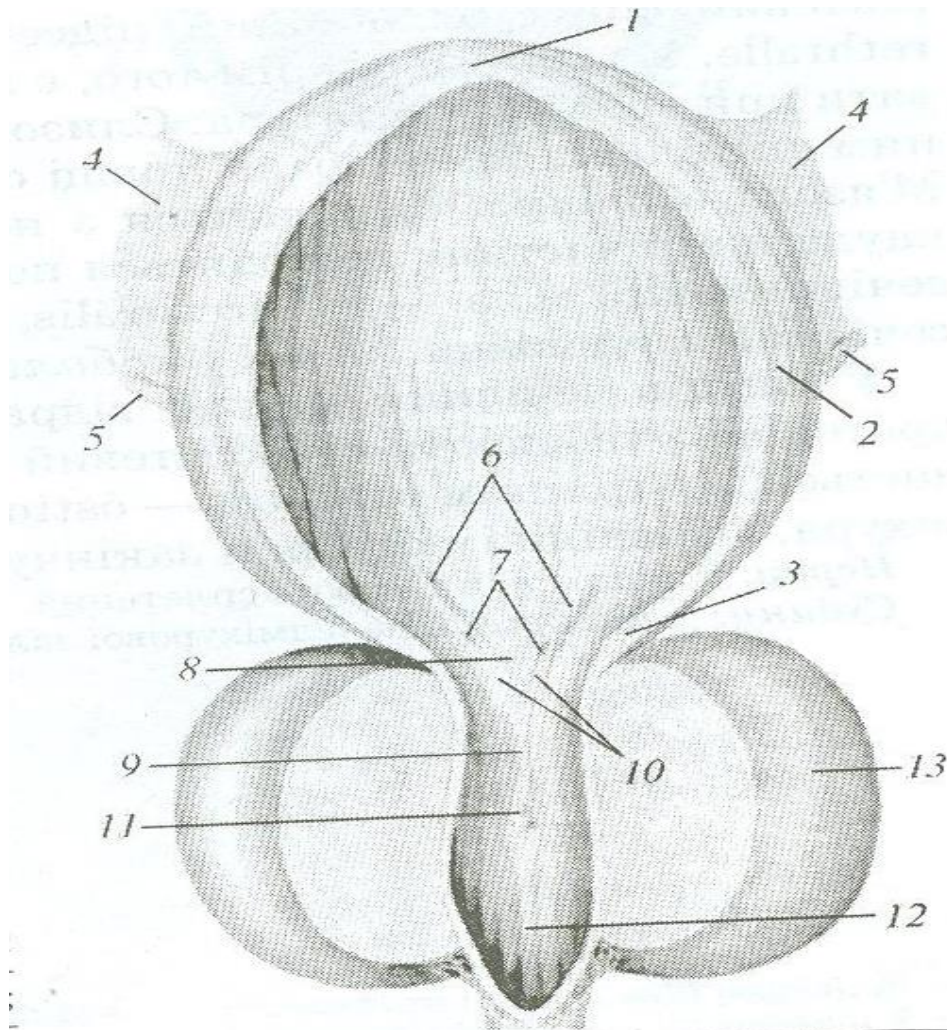
Уретра самок – urethra feminina коротка, лежить в тазовій порожнині вентрально від піхви. Слизова оболонка вистелена перехідним епітелієм, без залоз, але містить невеликі заглиблення – лакуни – lacuna urethralis і великі вени. М'язова оболонка складається з гладенької м'язової тканини і лише в каудальному відділі має коловий поперечно-посмугований м'яз, уретральний сфінктер, виконує функцію стискача.

### ***Видові особливості сечівника:***

У свині перед впаданням сечівника у сечостатеви́й синус є невеликий клапан - підсечівниковий випин.

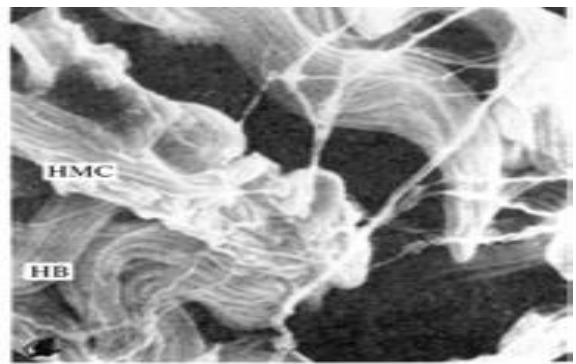
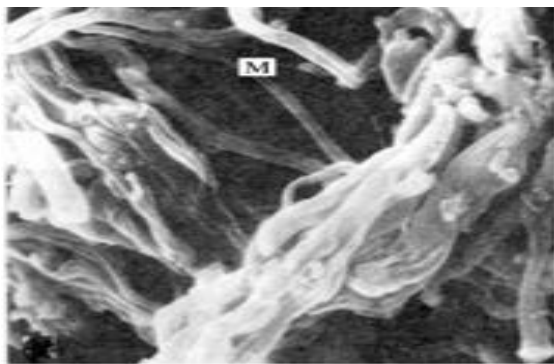
У корови довжина сечівника становить 10 – 14 см, перед впаданням сечівника у сечостатеви́й синус є значний підсечівниковий випин - diverticulum suburethrale.

У кобили довжина сечівника коливається від 6 до 8 см.



**Сечовий міхур собаки:**

1 — vertex vésicae; 2 — corpus vésicae; 3 — cervix vésicae; 4 — lig. vesicae laterale; 5 — uréter; 6 — columna ureterica; 7 — ostium; 8 — trigonum vésicae; 9 — crista urethralis; 10 — plicae uretericae; 11 — colliculus seminalis; 12 — canalis urogenitalis; 13 — corpus prostatae



М'язова оболонка сечоводу собаки:

А — міоцити що об'єднують сусідні м'язові пучки;

Б — нервові волокна і нервово-м'язові сполучення.

## ОРГАНИ РОЗМНОЖЕННЯ САМЦІВ - ORGANA GENITALIA MASCULINA.

До органів розмноження самців відносяться: сім'яниковий мішок, сім'яник і його придаток, сім'яниковий канатик, сечостатевий канал, придаткові статеві залози, статевий член і препуцій.

Сім'яниковий мішок – *saccus testicularis* є мішкоподібним випинанням черевної стінки з парною порожниною, в якому розміщені парні сім'яники і придатки сім'яників, сім'яникові канатики. Мішок підвішений між стегнами або попереду лобкових кісток (жеребець, бик), або позаду сідничих кісток, біля заднього проходу (кнур, кобель). Сім'яниковий мішок складається з мошонки, загальної піхвової оболонки та зовнішнього підвішувача сім'яника. Мошонка – *scrotum* – складається зі шкіри – *cutis scroti* і м'язовоеластичної оболонки – *tunica dartos*. Шкіра покрита рідким волоссям, зморшкувата, з потовими та сальними залозами. М'язовоеластична оболонка побудована із гладеньких м'язових волокон, дорзально зростається з фасцією. Від оболонки відходить перегородка мошонки – *septum scroti*, яка поділяє порожнину мошонки на дві камери – *cavum scroti*.

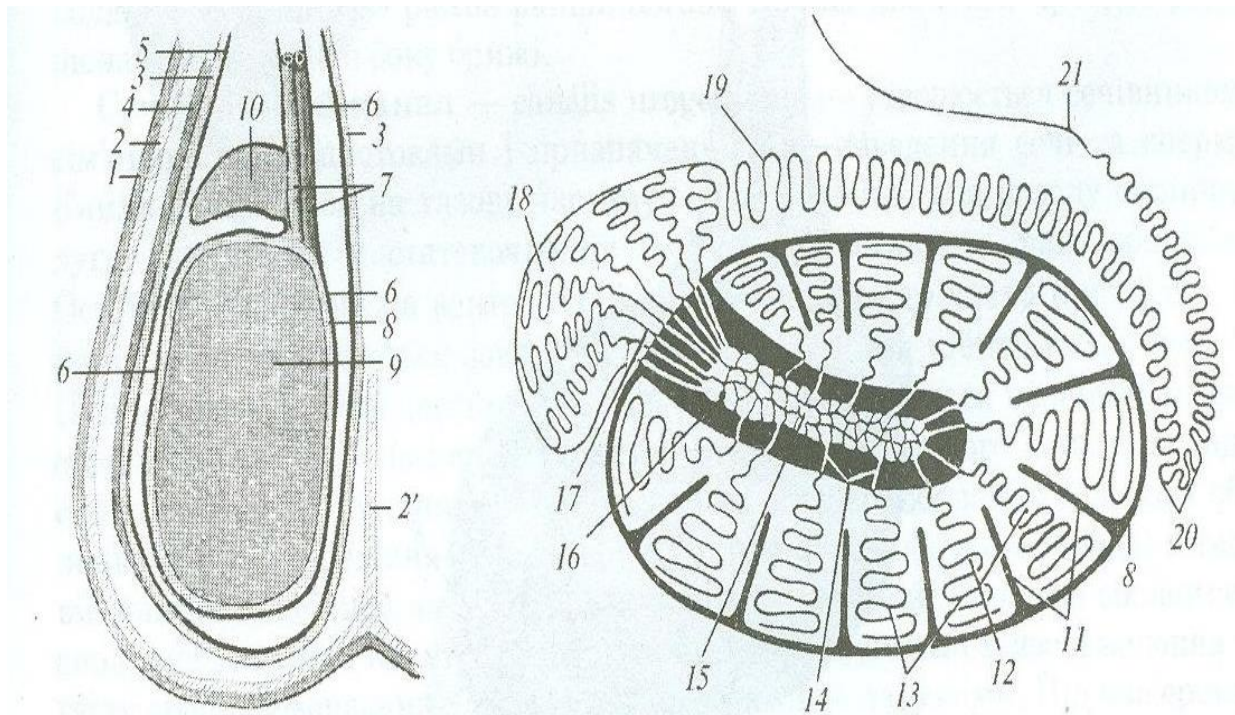
Зовнішній підвішувач сім'яника – *m.cremaster externus* є продовженням внутрішнього черевного косого м'яза живота і розміщений на латеральній поверхні загальної піхвової оболонки. Зовні м'яз вкритий фасцією підвішувача сім'яника – *fascia cremasterica*, яка є залишком фасції зовнішнього косого м'яза живота.

Загальна піхвова оболонка – *tunica vaginalis communis* складається із зовнішнього фіброзного листка – *lamina fibrosa*, що походить з фасції поперечного м'яза живота, і внутрішнього, серозного листка – *lamina serosa*, що є продовженням в порожнину мошонки парієтального листка очеревини. Листки обмежують піхвову порожнину – *cavum vaginale*, яка з'єднується з черевною порожниною піхвовим каналом – *canalis vaginalis*, розміщеним в пахвовому каналі.

Вздовж каудального краю сім'яника серозний листок переходить на сім'яник, його придаток та сім'яний канатик і утворює брижу сім'яника – *mesoorchis*. На цих органах серозний листок утворює вісцеральний листок очеревини, а сам серозний листок загальної піхвової оболонки розглядається як парієтальний листок очеревини. Вісцеральний листок називають власною піхвовою

оболонкою – *tunica vaginalis propria*. В області хвоста придатка сім'яника загальна піхвова оболонка з'єднується з мошонкою слабо вираженою зв'язкою мошонки – *lig.scroti*.

**Сім'яник, придаток сім'яника.** Сім'яник – *testis seu orchis seu didymis*, парна статева залоза, в якій відбувається складний процес сперматогенезу, і одночасно залоза внутрішньої секреції, що виробляє статеві гормони самця. Формою нагадує еліпсоїд, в якому розрізняють наступні анатомічні частини: 1.Голівковий кінець – *extremitas capitata*, з'єднаний з голівкою придатка. У цей кінець вступають судини і нерви сім'яника, що беруть участь в утворенні сім'яного канатика. 2.Хвостатий кінець – *extremitas caudata*, з'єднаний з хвостом придатка, з якого виходить сім'япровід. 3.Придатковий край – *margo epididymidis* служить для прикріплення брижейки сім'яника і межує з тілом придатка. Медіально придаток і сім'яник з'єднуються, латерально між ними залишається вузька щілина – *sinus epididymidis*. 4.Вільний край – *margo liber*, протилежний придатковому краю. 5.Латеральна поверхня – *facies lateralis*. 6.Медіальна поверхня – *facies medialis*.

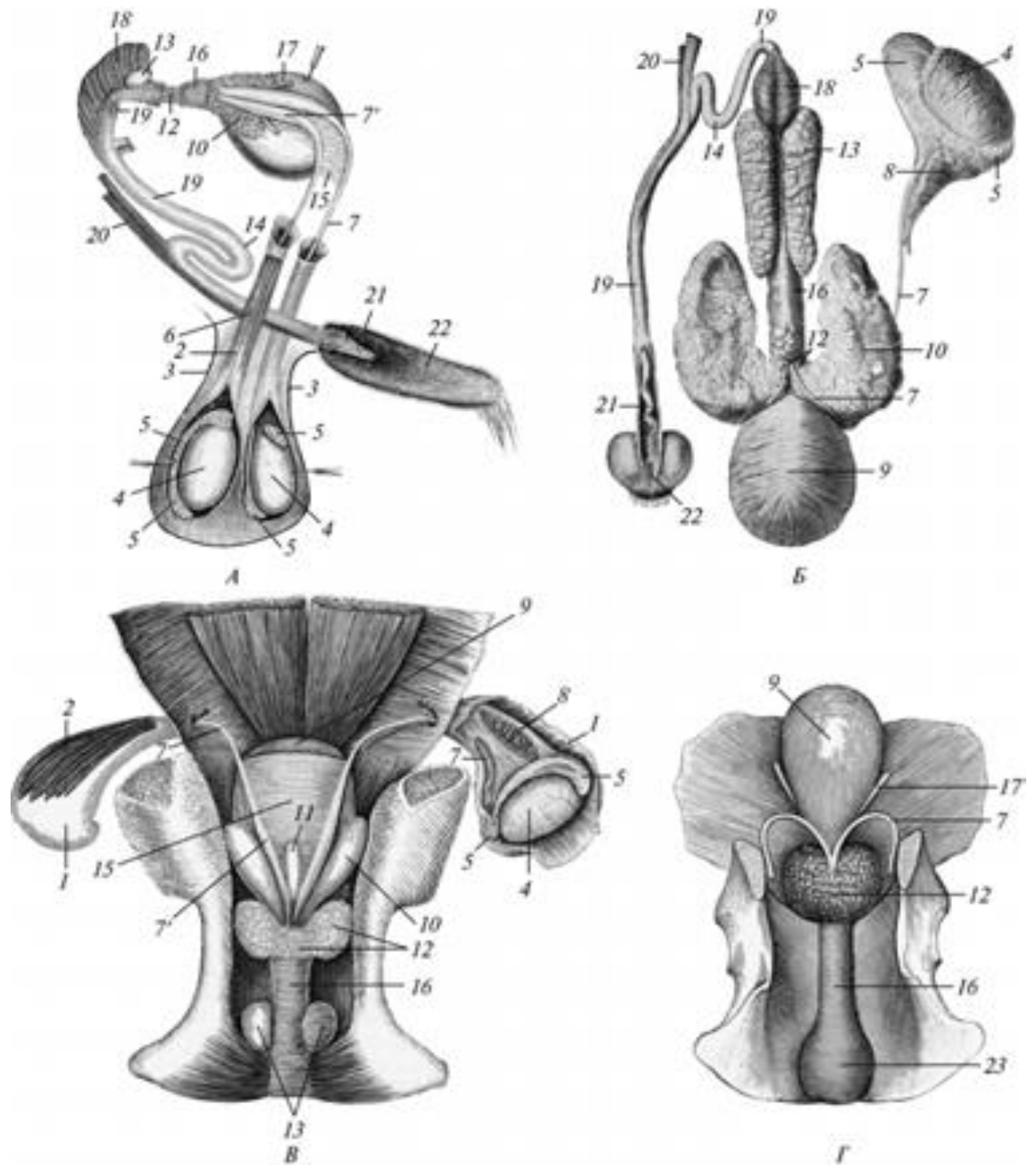


**Схема будови сім'яникового мішка, сім'яника та придатка сім'яника:**

1 – *cūtis scroti*; 2 – *tūnica dārtos*; 2' – *séptum scroti*; 3, 5 – *tūnica vaginalis commūnis (lamina fibrōsa (3) et serōsa (5))*; 4 – *m. crēmāster extērnus*; 6 – *tūnica vaginalis prōpria*; 7 – *a. et v. testiculāris*; 8 – *tūnica albuginea*; 9 – *tēstis*; 10 – *epididymidis*; 11 – *septūla tēstis*; 12 – *parēnchyma tēstis*; 13 – *tūbuli seminiferi contōrti*; 14 – *tūbuli seminiferi rēcti*; 15 – *rēte tēstis*; 16 – *mediastinum tēstis*; 17 – *dūctuli aberrantes*; 18 – *cāput epididymidis*; 19 – *dūctus epididymidis*; 20 – *cāuda epididymidis*; 21 – *dūctus dēferens*

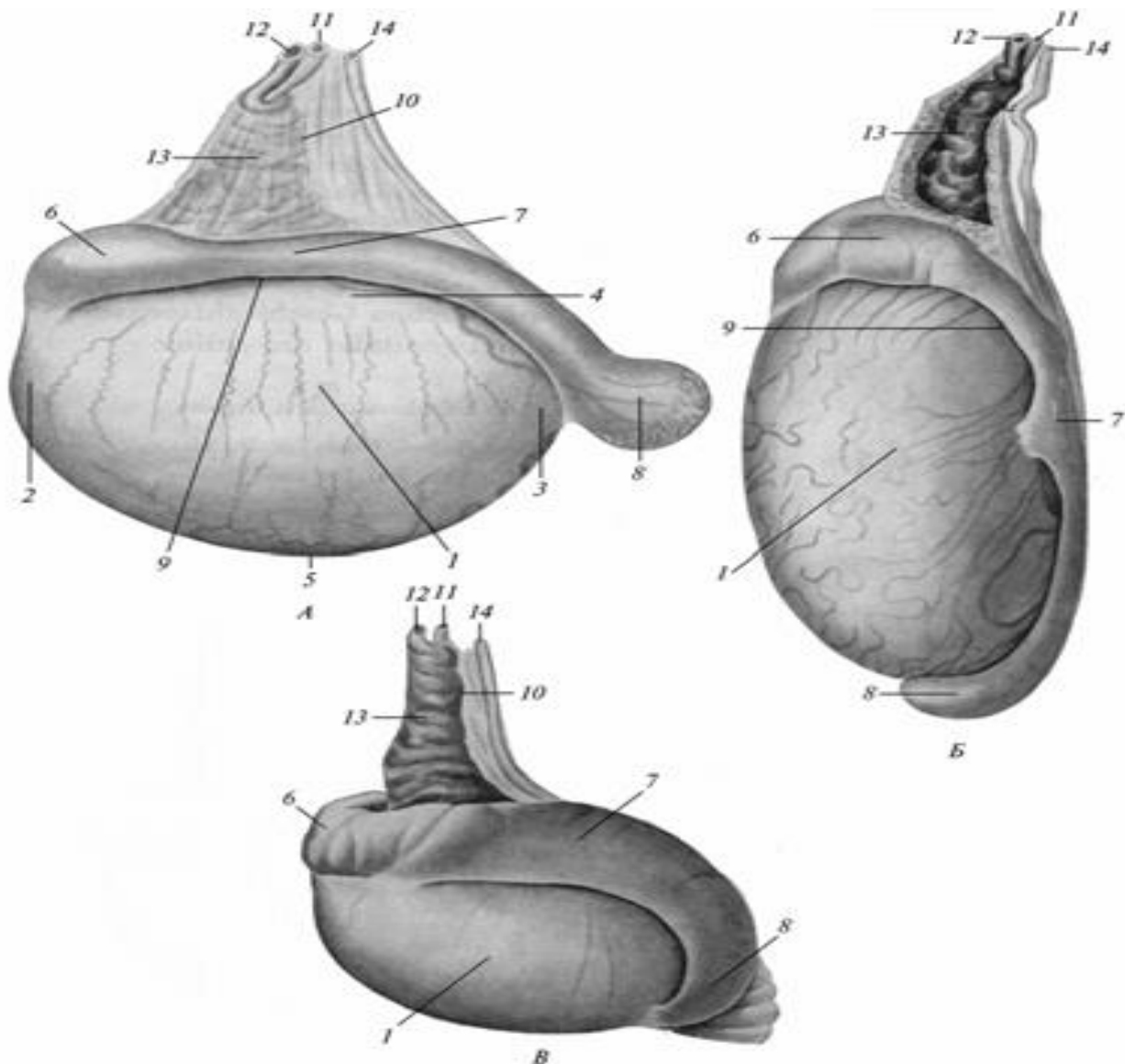
*Будова сім'яника.* Під вісцеральним листком серозної оболонки (власною піхвою оболонкою) сім'яник покривається щільною білковою оболонкою – *tunica albuginea testis*, від неї з боку головчастого кінця відходять сполучнотканинні тяжі, які тягнуться в бік хвостатого кінця, формуючи середостіння сім'яника – *mediastinum testis*, та перегородочки сім'яника – *septula testis*. Останні поділяють сім'яник на часточки – *lobuli*. Всередині часточок сім'яника міститься інтерстиціальна, проміжна тканина, виробляє статеві гормони самця, а також звивисті сім'яні канальці – *tubuli seminiferi contorti*, які переходять до верхівки часточок в прямі канальці – *tubuli recti*. Останні переходять в середостіння, де формують сім'яникову сітку – *rete testis*. Середостіння разом з сіткою утворюють гайморове тіло – *corpus Highmori*. В звивистих канальцях утворюються і розвиваються сперматозоони.





Статеві органи: А — бугая; Б — кнур; В — жеребця; Г — пса;  
 1 — tunica vaginalis communis; 2 — m. cremaster externus; 3 — scrotum;  
 4 — testis; 5 — epididymis; 6 — funiculus spermaticus; 7 — ductus  
 deferens; 7' — ampulla ductus deferentis; 8 — plexus pampiniformis'  
 9 — vesica urinaria; 10 — gl. vesicularis; 11 — uterus masculinus;  
 12 — prostata; 13 — gl. bulbourethralis; 14 — flexura sigmoidea penis;  
 15 — plica urogenitalis; 16 — m. urogenitalis; 17 — ureter;  
 18 — m. bulbocavernosus; 19 — penis; 20 — m. retractor penis;  
 21 — glans penis; 22 — preputium; 23 — m. bulbospongiosus.

**Придаток сім'яника – epididymis** є вмістимістю статевих клітин, забезпечує їх живлення і викидання в статеві шляхи під час статевого акту. У придатка сім'яника розрізняють голівку, тіло і хвіст. Останій переходить в сімяпровід. Голівка – *caput epididymidis* утворена виносними канальцями – *ductuli efferentes testis*, в кількості 7-20, починаючи з сім'яникової сітки. Кожен каналець представляє невелику часточку придатка – *lobulus epididymidis*. Перший каналець перетворюється в протоку придатка - *ductus epididymidis*, інші канальці впадають в цю протоку. Довжина протоки досягає значних розмірів у чоловіка – 6м, у коня 72-86м. Тому дана протока утворює велику кількість петель, що становлять тіло і хвіст придатка. Тіло придатка – *corpus epididymidis*, хвіст – *cauda epididymidis*. Хвіст з'єднаний з сім'яником власною зв'язкою сім'яника – *lig.testis proprium*, а із загальною піхвовою оболонкою – пахвинною зв'язкою – *lig.testis inguinale*. При кастрації перерізують останню.



Лівий сім'яник і придаток сім'яника:

А — жеребця; Б — бугая; В — пса;

1 — testis; 2 — extremitas capitata; 3 — extremitas caudata; 4 — margo epididymidis; 5 — margo liber; 6 — caput epididymidis; 7 — corpus epididymidis; 8 — cauda epididymidis; 9 — sinus epididymidis;

10 — funiculus spermaticus; 11 — a. testicularis; 12 — v. testicularis;

13 — plexus pampiniformis; 14 — ductus deferens.

### ***Видові особливості сім'яника і придатка.***

У *пса* сім'яники невеликі, округло-еліпсоїдної форми. Придаток добре розвинутий, голівка і хвіст однакової товщини. Довжина протоки придатка – 5-8 м. Синус придатка слабо виражений, а середостіння сім'яника добре розвинене, на розрізі сім'яник має сіре забарвлення. Голівчатий кінець направлений краніо-вентрально, придатковий – дорзо-каудально.

У *кнур* сім'яники великі, еліпсоїдні, придаток товстий, синус добре виражений. Середостіння і перегородки сильно розвинені, часточки добре помітні. на розрізі сім'яник має сіре забарвлення. Голівчатий кінець сім'яника спрямований краніо-вентрально, придатковий – дорсо-каудально.

У *бугая* сім'яники великі, подовжено - еліпсоїдної форми. Головка придатка плоска, тіло вузьке, хвіст великий і зростається з сім'яником. Синус придатка мало помітний. Середостіння добре виражене, але перегородки слабо помітні. На розрізі сім'яник – жовтуватого кольору. Довжина протоки придатка 40–50 м. Голівчатий кінець сім'яника направлений дорзально, придатковий - каудально.

У *жеребця* сім'яники великі, стиснуті з боків. Тіло придатка велике, голівка плоска, хвіст відособлений, синус добре виражений. Середостіння і перегородки малопомітні. Сім'яник на розрізі темно-бурого кольору. Голівчатий кінець спрямований краніально, придатковий - дорзально.

**Сім'яний канатик і сім'япровід.** Сім'яний канатик - funiculus spermaticus являє собою складку сім'яникової брижі, в якій розміщується сім'явиносна протока, сім'яникова артерія і вени, нерви, лімфатичні судини та внутрішній піднімач сім'яника. Канатик має форму конуса. Розрізняють на ньому: латеральну і медіальну поверхні, передній і задній край, основу і верхівку.

Сім'япровід проходить на медіальній поверхні канатика вздовж

заднього краю. Основа канатика кріпиться на придатку, задній край - на загальній піхвовій оболонці. Верхівка канатика лежить у пахвинному каналі до його внутрішнього отвору. В черевній порожнині канатик ділиться на дві складки: судинну – *plica vasculosa* і сім'япровідну – *plica ductus deferentis*. Перша складка містить внутрішню сім'яникову артерію і вену, а також нерв. Вена на початку канатика утворює лозоподібне сплетення – *plexus rampiniformis*. Внутрішній підвішувач сім'яника – *m.cremaster internus* складається з гладеньких м'язових елементів, його волокна закінчуються в білковій оболонці сім'яника.

**Сім'япровід** – *ductus deferens seu spermaticus* являє собою довгу вузьку трубку. У складі сім'яного канатика проходить через пахвовий канал в черевну порожнину, потім у складі сім'япровідної складки – в тазову порожнину. Тут сім'япровід лежить вже у складі сечостатевої складки – *plica urogenitalis*, дорсально від сечового міхура. Позаду шийки міхура сім'япровід з'єднується з вивідною протокою міхурцевих залоз і утворює сім'явивпорскувальну протоку – *canalis ejaculatorius seu excretorius*, яка відкривається на початку сечовипускного каналу на сім'яному горбку. Кінцевий відділ сім'япровода (залозиста частина) розширений, утворює ампулу сім'явиносної протоки – *ampulla ductus deferentis seu pars glandularis*. Стінка сім'япровода складається із слизової оболонки, яка зібрана в поздовжні складки і вистелена миготливим епітелієм, що містить гроноподібні залози. Окрім слизової оболонки є мязова і серозна оболонки. Перша складається із зовнішнього і внутрішнього поздовжнього та середнього колового шарів.

**Сечостатевий канал. Додаткові статеві залози. Статевий член. Сечостатевий канал** – *canalis urogenitalis s. urethra masculina* призначений для виведення сечі та сперми. Початкова частина каналу (від сечового міхура до впадіння сім'явивпорскувального каналу) коротка і служить тільки для виведення сечі. Канал має два отвори: 1) внутрішній – *ostium urethrae internum* в шийці сечового міхура і 2) зовнішній – *ostium urethrae externum* – на голівці статевого члена. Канал ділять на 2 частини: I. Тазова частина – *pars pelvina urethrae* від сечового міхура до сідничої дуги – *arcus ischiadicus*, проходить між прямою кишкою і тазовим зрощенням. Закінчується на рівні сідничої дуги звуженням – перешийком уретри – *isthmus urethrae*. У тазову частину впадають додаткові статеві залози і сім'явивпорскувальні канали. 2. Статевочленна частина – *pars penis s. externa urethrae*, від

перешийка до голівки члена, займаючи вентральне положення в члені. Передній кінець статевочленної частини закінчується відростком – *processus urogenitalis s. urethrae*.

**Будова сечостатевого каналу:** складається із слизової оболонки, печеристого тіла і м'язової оболонки. Слизова оболонка вистелена перехідним епітелієм, утворює поздовжні складки, в ділянці впадання сім'явипорскувальних каналів потовщена у вигляді сім'яного горбка – *colliculus seminalis*. Латерально від нього відкриваються протоки передміхурової залози, попереду перешийка - протоки цибулинних залоз. Печеристе тіло – *corpus cavernosum urethrae s. stratum cavernosum* складається із білкової фіброзної оболонки і перегородок, що містять еластичні і гладенькі м'язові елементи. Усередині тіла закладена густа мережа вен з розширеннями – печер. Печеристе тіло слабо розвинене в тазовій частині каналу, в області перешийка розвинено сильніше, утворюючи цибулину – *bulbus urethrae* (значних розмірів у жуйних і собаки) і дуже сильно розвинено в сечостатевої частині каналу. М'язова оболонка із поперечнопосмугованих м'язів, і сильно розвинена, поперечна. У тазовій частині утворює сечостатевий м'яз – *m.urethralis*, а в статевій частині – цибулиннопечеристий м'яз – *m.bulbo-cavernosus*, що іде від цибулини уретри до кореня статевого члена.

#### ***Видові особливості сечостатевого каналу.***

У пса сечостатевий м'яз оточує тазову частину уретри.

У кнура сечостатевий м'яз в дорзальній стінці уретри відсутній і замінений сухожиллям. У слизовій оболонці є розсіяні уретральні залози – *gl.urethrales*. Є сліпий мішок – *saccus caecus*, розміщений каудально від перешийка уретри і протоки цибулинних залоз.

У бугая сечостатевий м'яз в дорзальній стінці уретри відсутній і замінений сухожиллям, а також є наявний сліпий мішок, як і у кнура, з однаковим як у нього розташуванням.

У жеребця в слизовій оболонці є розсіяні уретральні залози, а також невеликі заглиблення – лакуни – *lacuna urethralis*. Сечостатевий м'яз оточує тазову частину каналу, цибулинно-печеристий м'яз доходить до голівки статевого члена.

**Додаткові статеві залози.** До них відносяться міхурцева, передміхурова і цибулинні залози. Всі вони по будові є альвеолярно-трубчастими залозами.

**Міхурцева залоза** – *gl.vesiculosa* – парна, розміщена дорсально від сечового міхура і латерально від залозистої частини сім'япроводу

в сечостатевій складці. Її вивідна протока разом з сім'япроводом утворюють сім'явивпорскувальний канал, який відкривається на сім'яному горбку. **Видові особливості:** у пса залоза відсутня. У кнура вона значних розмірів, до 15 см, має добре виражену часточкову будову, горбисту поверхню. Розміри залози: довжина 12–15 см і більше. Забарвлення блідо-рожеве. У бугая залоза еліпсоподібна (12 см довжини, 6 см ширини і 3 см товщини), часточкова, горбиста. У жеребця залоза гладенька, грушоподібна, довжиною до 12–15 см. Має дно, тіло і шийку, що переходить у вивідну протоку. Стінка залози складається із слизової, м'язової і серозної оболонок. Порожнина залози є головним її ходом, в який відкриваються протоки залоз, закладених в глибині слизової оболонки.

**Передміхурова залоза** – *gl. prostata* буває застінною і пристінною. Перша розміщується дорсально від шийки сечового міхура, складається з бокових часток – *lobi laterales* та середньої частини – перешийка – *isthmus* – або тіла – *corpus prostatae*.

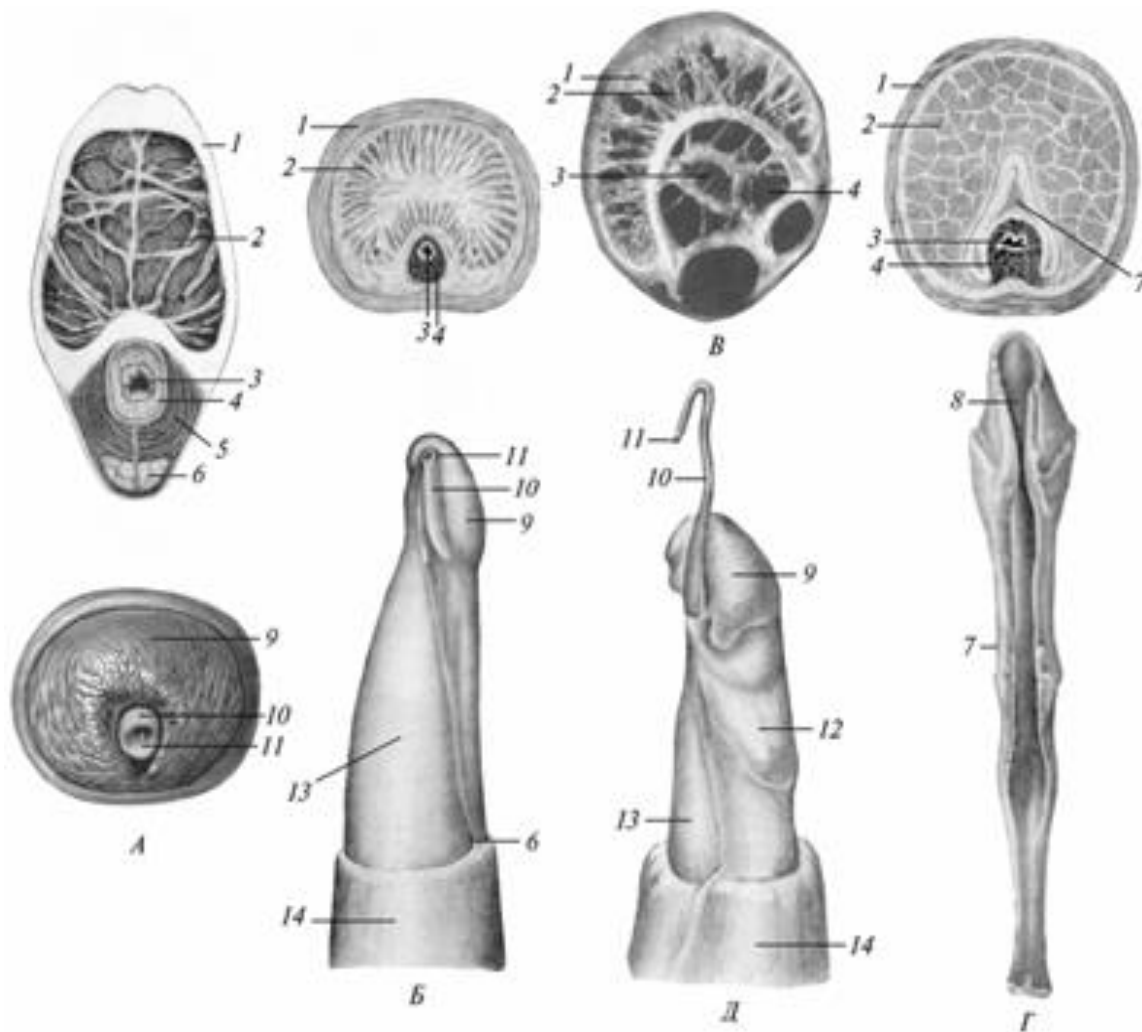
Крім залозистої, епітеліальної тканини залоза містить сполучну і гладеньку м'язеву тканину, вивідні протоки багаточисельні і відкриваються латерально від сім'яного горбика. Пристінна передміхурова залоза або розсіяна – *gl. prostata disseminata*, розміщена між слизовою і м'язовою оболонками тазової частини сечостатевого каналу в його печеристому тілі. Вивідні протоки відкриваються двома парними рядами на дорсальній стінці каналу. При відсутності застінної частини залози, розсіяна частина краще виражена. У цілому передміхурова залоза краще виражена у тварин з великими сім'яниками. Її секрет активує рухомість сперміїв.

**Видові особливості:** У пса застінна залоза велика, щільна, жовтувата, тіло відсутнє; відсутня також розсіяна залоза. У кнура виражено тільки тіло застінної залози і є велика розсіяна залоза, яка оточує слизову уретри рівномірно. У бугая добре виражене тіло застінної залози, а розсіяна залоза розміщена в дорсальній стінці уретри. У жеребця застінна залоза складається з бічних часток і перешийка, розсіяна залоза незначна і знаходиться лише в дорсальній стінці уретри.

**Цибулинна (цибулинно-сечівникова або бульбоуретральна) залоза** – *gl. bulbourethralis* парна, в каудальній частині тазової уретри, прикрита цибулинопечеристим м'язом. **Видові особливості:** У пса відсутня. У кнура вона складається з часточок, дуже велика (довжина 12 см, товщина 3 см). Протока відкривається в сліпий мішок слизової

уретри. У бугая залоза невелика (2,8x1,8см), протока одна, її отвір прикритий складкою слизової. У жеребця залоза еліпсоподібна, довжиною до 4 см, має 5-8 протоків.

**Статевий член і препуцій.** Статевий член – penis, s. phallos виконує дві функції: 1. Уведення сім'я у статеві органи самки; 2. Виведення сечі. Складається із печеристого тіла члена і статевочленної частини сечостатевого каналу. На члені розрізняють наступні анатомічні частини: 1. Корінь – radix penis, утворений ніжками печеристого тіла члена і початком статевочленної частини сечостатевого каналу.



Статевий член (поперечний розріз) та його голівка:

А — жеребця; Б — бугая, В — кнур; Г — пса; Д — барана;

1 — tunica albuginea; 2 — corpus cavernosus; 3 — canalis urogenitalis;

4 — stratum cavernosum; 5 — m. urogenitalis; 6 — m. retractor penis;

7 — os penis; 8 — sulcus urogenitalis; 9 — glans penis; 10 — processus urogenitalis;

11 — ostium urethrae externum; 12 — tuberculum sinistrum;

13 — penis; 14 — preputium.

Корінь не рухомий, фіксує член до тазу. 2. Тіло – *corpus penis*, середня, найбільша частина, циліндричної форми. 3. Голівка – *glans penis*, передня частина члена, вкрита крайньою плоттю – *praeputium*. Основу голівки складає верхівка печеристого тіла, на яку в більшій або меншій ступені знаходиться печеристе тіло уретри у вигляді так званого печеристого тіла голівки – *corpus cavernosum glandis*.

Печеристе тіло статевого члена – *corpus cavernosum penis* має дві ніжки – *crus penis*, які фіксують член до сідничної дуги та вкриті сідничнопечеристими м'язами – *m. ischio-cavernosus*. Ніжки з'єднуються та утворюють непарне тіло – *corpus penis*, у товщі якого міститься перегородка – *septum penis*. Передній кінець тіла загострюється і називається верхівкою – *apex corporis cavernosi penis*. Корінь і тіло члена вкриті шкірою, яка в ділянці голівки утворює дуплікатуру, шкірну складку – препуцій – *praeputium*, в якому розрізняють зовнішній листок – *lamina cutanea* та внутрішній парієтальний листок – *lamina parietalis*, який в задньому кінці головки члена завертається на головку, утворюючи вісцеральний листок препуція – *lamina visceralis*, який переходить біля зовнішнього отвору уретри в слизову оболонку останньої.

Препуцій з голівкою обмежує препуціальний простір – *cavum praeputii*, який заповнений препуціальною змазкою – *smegma*. В цю порожнину веде препуціальний отвір – *ostium praeputiale*. Тільки шкірний листок препуцію має звичну будову шкіри, решта листків не мають волосяного покриву та залоз, а вісцеральний листок немає також дерми. Препуцій натягається на голівку парним препуціальним краніальним м'язом – *m. praeputialis cranialis*, який бере свій початок з підшкірного м'яза в ділянці мечоподібного відростку груднини. Голівка члена втягається в препуціальну порожнину парним м'язом з гладенької мускулатури – *m. retractor penis*. Цей м'яз починається від 2-3 хвостового хребця, проходить по вентральній поверхні члена та закріплюється на голівці.

Будова печеристого тіла члена: зовні вкрита білковою оболонкою, від якої до середини відходять перегородки або трабекули, які обмежують порожнини печери. Білкова оболонка щільна, фіброзна, з домішками еластичних волокон. Трабекули містять гладеньку м'язову тканину. Печери вистелені ендотелієм і заповнені кров'ю.



### ***Видові особливості статевого члена.***

*У пса* – голівка довга, циліндрична. Отвір уретри відкривається на кінці головки. В основу голівки закладена кістка – *os penis*, довжиною до 8 см. Вона прикріплюється до печеристого тіла члена, спереду звужується і нарощується хрящем або фіброзною тканиною. На вентральній поверхні кістки проходить уретральна борозна для уретри. Кістка вкрита печеристим тілом голівки, а біля каудального кінця, крім того, цибулиною голівки – *bulbus glandis* з печеристої тканини. На члені є м'яз, парний стискач вен – *m.compressor v.dorsalis penis s. m.ischio-cavernosus*, який іде від сідничних горбів до цибулини головки. Стискуючи вени, м'яз утруднює відтік крові від члена під час статевого акту, який внаслідок цього у собак довготривалий. На рівні переходу парієтального листка препуція у вісцеральний листок є лімфатичні фолікули і залози.

*У кнура* тіло члена циліндричне та S – подібно вигнуто. Голівка гвинтоподібна, зовнішній отвір уретри поряд з верхівкою головки. Дорсальна стінка препуція утворює дивертикул – *diverticulum praeruptii*. На рівні переходу парієтального листка препуція у вісцеральний є фолікули. Парепуціальні краніальні м'язи є слабкими.

*У бугая* член циліндричної форми, S – подібно вигнутий – *flexura sigmoidea penis*. При ерекції вигин розправляється, печери розвинуті слабо. Уретра розміщується у вентральній борозні печеристого тіла статевого члена. На голівці є звуження – шийка – *collum glandis*, попереду якої спостерігається ковпачок головки – *galea glandis*, зліва від ковпачка розміщується відросток уретри – *processus urethrae*. Препуцій довгий, його парієтальний листок містить фолікули та залози. Є препуціальний каудальний м'яз, парний, від черевної стінки до препуція, оголює голівку члена.

*У жеребця* тіло члена масивне, стиснуте з боків. На дорзальній поверхні є судинна борозна, а на вентральній поверхні - уретральна борозна. Печери сильно розвинуті. Верхівка печеристого тіла закінчується трьома відростками. Голівка члена на вільному кінці потовщена у вигляді корони - *corona glandis*. На передній поверхні голівки є ямка – *fossa glandis*, з якої випинається відросток уретри – *processus urethrae*. Печеристе тіло голівки сильно розвинуте, позаду утворює дорсальний відросток голівки – *processus dorsalis glandis*.

Препуцій подвійний, зовнішній та внутрішній. Наявні два препуціальні отвори – зовнішній і внутрішній. Внутрішній препуцій менший по розміру, він утворений подвоєнням парієтального листка

зовнішнього препуція і називається препуціальним кільцем – *annulus praeruptialis*; при ерекції він розправляється. Обидва листки зовнішнього препуція і зовнішній листок внутрішнього препуція мають потові та сальні залози. Останні називаються препуціальними залозами – *gl.praeruptiales*.

## ОРГАНИ РОЗМНОЖЕННЯ САМОК - *ORGANA GENITALIA FEMININA*.

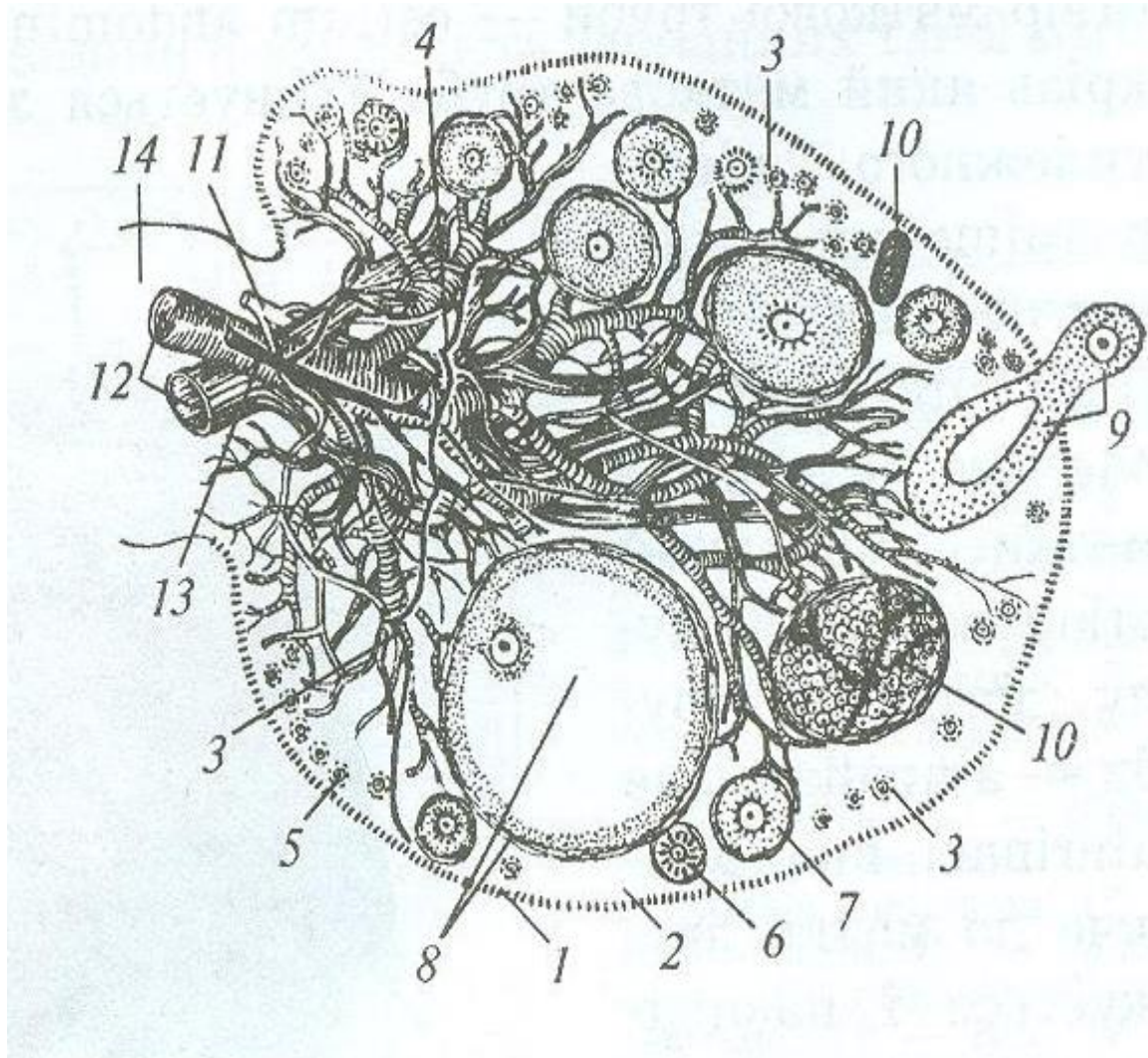
До статевих органів самок відносяться яєчники, яйцепроводи, матка, піхва, присінок піхви, зовнішні статеві органи.

**Яєчники** — *ovarium s. oophoron* - парний еліпсоподібний орган, єдиний виступає в черевну порожнину. Виконує дві функції: 1. Розвиток і дозрівання яйцеклітин; 2. Вироблення статевих гормонів самки. *Анатомічні частини яєчника*: 1) трубний (краніальний) кінець, до якого прикріплюється лійка яйцевода. 2) матковий (каудальний) кінець, до якого прикріплюється зв'язка яєчника – *lig. ovarii proprium*, вона з'єднує ріг матки з яєчником; 3) брижовий край, дорсальний, на якому фіксується брижа яєчника – *mesoovarium*, вона є передньою латеральною частиною широкої маткової зв'язки; 4) вільний край, вентральний – *margo liber*, 5) медіальна поверхня, 6) латеральна поверхня.

*Будова яєчника*: зовні яєчник покритий поверхневим зачатковим епітелієм, під яким розміщена фолікулярна зона, а в центрі його з боку брижового краю – судинна зона. Остання включає сполучнотканинний остов, в якому проходять судини, нерви і гладенькі м'язові волокна. У фолікулярній зоні є фолікули, жовті тіла та інтерстиціальні або зернисті клітини.

Фолікули – *folliculi ovarii primarii* залежно від стадії розвитку бувають різних розмірів. Зрілі фолікули – граафові міхурці – *folliculi ovarii vesiculosi* є найбільші. Вони складаються із зовнішньої оболонки, шару фолікулярного епітелію, порожнини фолікула з яйцеклітиною і фолікулярної рідини. Повністю дозрілий фолікул лопає, прориваючи зачатковий епітелій; при цьому яйцеклітина і фолікулярна рідина виходять в черевну порожнину. Цей процес називається овуляцією. На місці лопнувшого фолікула з фолікулярного епітелію розвивається жовте тіло – *corpus luteum*, залоза внутрішньої секреції, яка досягає найбільш сильного розвитку при вагітності. Жовті тіла за відсутністю вагітності або після пологів

поступово розсмоктуються, залишаючи після себе рубець – біле тіло – corpus albicans.

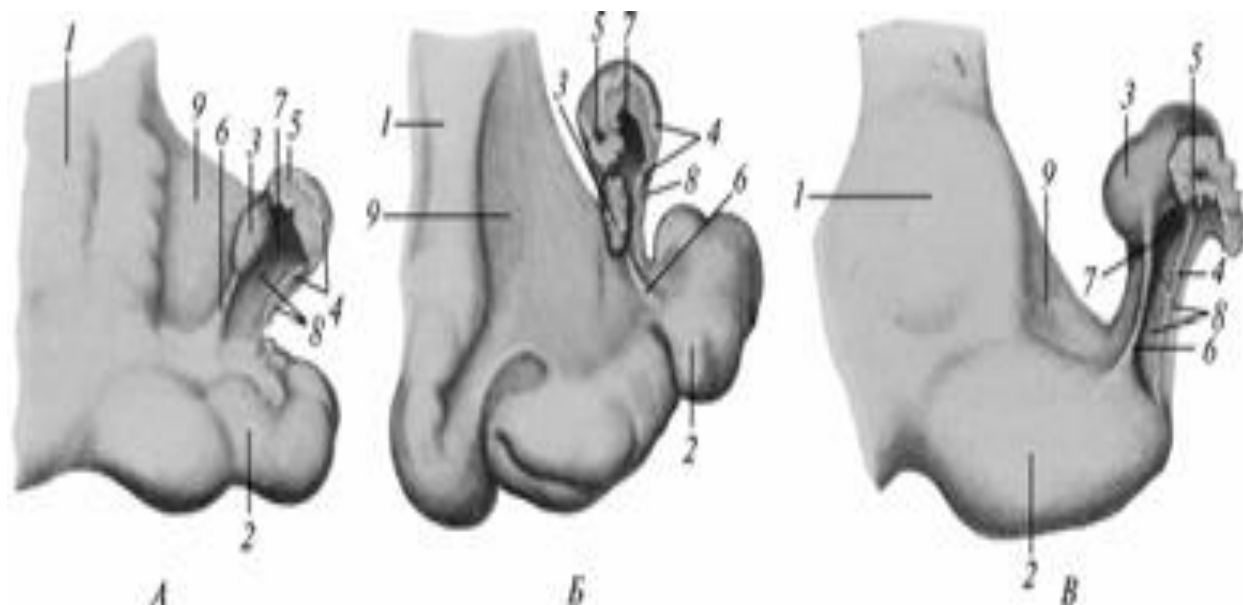


### Яєчник (розріз):

1 — зародковий епітелій; 2 — білкова оболонка; 3 — фолікулярна зона; 4 — судинна зона; 5 — первинні фолікули; 6, 7 — фолікули на різній стадії розвитку; 8 — пухирчастий (граафів) фолікул; 9 — овуляція; 10 — жовте тіло; 11, 12, 13 — судини та нерви; 14 — ворота яєчника

**Видові особливості яєчників:** у суки яєчники невеликі, лежать цілком приховані в яєчниковій сумці в області 3 – 4-го поперекових хребців. У свині поверхня яєчників горбиста, що пов'язано з багатоплідністю цієї тварини. Лежать на рівні 5 – 6-го поперекових хребців. У корови яєчники невеликі (14-19 гр), підвішені на рівні

крижового горба клубової кістки. У *кобили* яєчники еліпсоїдні у молодняку, бобовидні у дорослих. Величина значна: до 5– 8 см завдовжки і масою 80 гр. Лежать позаду нирок. На вільному краю знаходиться овуляційна зона, зовні вкриті серозною оболонкою.



Яєчник і маткові труби: А — корови; Б — свині; В — кобили;  
 1 — uterus; 2 — cornu uteri; 3 — ovarium; 4 — tuba uterina; 5 — ostium abdominale tubae uterinae; 6 — lig. ovarii proprium; 7 — bursa ovarica; 8 — mesovarium; 9 — lig. uteri latum

**Маткова труба (яйцепровід)** - tuba uterina s. oviductus s. salpinx. Являє собою парні, тонкі, дещо звивисті трубки, які з'єднують яєчники з рогами матки. Служить для проведення яйцеклітини в матку. Яйцепровід має слідуєчі анатомічні частини:

1. Краніальний кінець у вигляді лійкоподібного розширення – infundibulum tubae uterinae. Краї лійки обмежені торочками – fimbriae tubae, одна з яких – fimbria ovarica приростає до краніального кінця яєчника. В глибині лійки знаходиться черевний отвір яйцепровода – ostium abdominale tubae uterinae, через який яйцепровід з'єднується з червною порожниною.

2. Краніальна, звивиста частина, наступна за лійкою – ампула – ampulla tubae uterinae. Каудальна частина, вузька і пряма – перешийок – isthmus tubae uterinae, яка відкривається матковим отвором труби – ostium tubae uterinum у порожнину матки. Яйцепровід лежить в брижі – mesosalpinx, яка є частиною широкої маткової зв'язки, складкою медіального листка вказаної зв'язки матки.

Брижа труби обмежує разом з брижею яєчника (складкою латерального листка широкої маткової зв'язки) відкрити вентрально глибоку яєчникову сумку – bursa ovarii. Стінки яйцепроводів складаються із слизової, м'язової і серозної оболонки. Слизова оболонка вкрита війчастим епітелієм, зібрана в поздовжні складки. М'язова оболонка складається із поздовжніх і колових м'язових шарів.

***Видові особливості маткової труби (яйцепроводів):***

У суки – довжина 4 – 10 см, вхід в яєчникову сумку вузький. У свині – довжина 15 – 30 см. У корови – довжина 21 – 28 см. У кобили — довжина 10 – 30 см, вхід в яєчникову сумку дуже широкий.

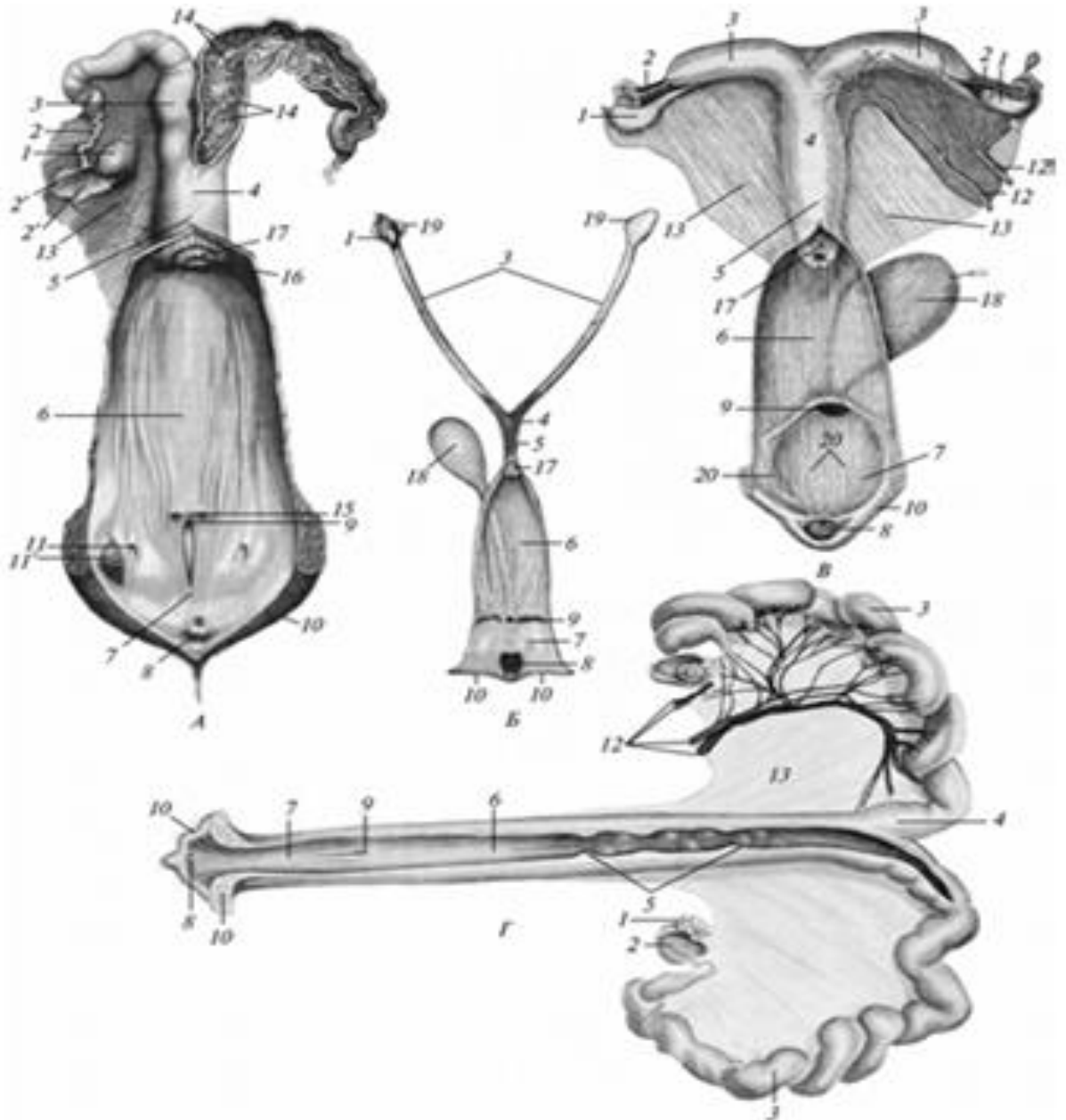
**Матка** - uterus s. metra s. hystera. Порожнистий перетинчастом'язовий орган, служить для виношування плода і для розродження. Анатомічні частини матки: парні роги – cornua uteri, непарне тіло – corpus uteri і непарна шийка – collum uteri. Роги і тіло матки містять порожнину – cavum uteri, яка переходить в шийковий канал – canalis cervicalis uteri. Роги краніально переходять без видимих меж в яйцепровід, а каудально в тіло матки. Шийка матки відкривається в піхву.

*Будова матки:* вона складається із слизової, м'язової і серозної оболонки. *Слизова оболонка* – endometrium вистелена циліндричним епітелієм, який в окремі функціональні періоди має війки, рух війок спрямований у бік піхви. Маткові залози – gl. uterinae, трубчасті, відсутні лише в слизовій оболонці шийки. Підслизовий шар відсутній. В шийці слизова оболонка утворює поздовжні або своєрідні поперечні складки.

*М'язова оболонка* – myometrium складається з зовнішнього поздовжнього і внутрішнього колового м'язових шарів гладеньких волокон. Коловий шар шийки утворює сфінктер (стискач), який щільно замикає канал шийки. Останній відкривається під час тічки і при пологах. Між шарами м'язової тканини міститься судинний шар – stratum vasculosum, який забезпечує живлення плоду, що розвивається.

*Серозна оболонка* – perimetrium, з боків матки переходить у парну широку маткову зв'язку – lig. latum uteri s. mesometrium. Краніально вона продовжується у брижу яєчника і яйцепровода. На латеральній поверхні зв'язки в спеціальній складці проходить кругла зв'язка матки – lig. teres uteri, що утримує матку в черевній порожнині. По круглій зв'язці матки проходять також маткові артерії і вени.

Маткова брижа відрізняється значною кількістю гладеньких м'язових волокон.



Статеві органи: А — корови; Б — суки; В — кобили; Г — свині;

1 — ovarium; 2 — tuba uterina; 2' — infundibulum; 3 — cornu uteri;

4 — corpus uteri; 5 — cervix uteri; 6 — vagina; 7 — vestibulum

vaginae; 8 — clitoris; 9 — ostium urethrae externum; 10 — labium

puerendi; 11 — gl. vestibularis major; 11' — розрізана залоза; 12 — a.,

v. ovarica et uterina; 13 — lig. uteri latum; 14 — carunculae uteri;

15 — отвори гартнерових проток; 16 — ostium uteri externum;

17 — portio vaginalis uteri; 18 — vesica urinaria; 19 — bursa ovarica;

20 — gll. vestibularis minors.

### **Видові особливості матки:**

У *суки* роги матки тонкі, прямі, і довгі. Тіло в 4 – 6 разів коротше рогів. Шийка матки різко виступає в піхву своїм вентральним краєм. Слизова оболонка шийки зібрана в поздовжні і поперечні складки, містить залози. Матка розміщена в черевній порожнині.

У *свині* роги в зв'язку багатоплідністю дуже довгі, до 140 см, нагадують кишечні петлі. Тіло коротке, до 5 см. Шийка в 3 рази довша за тіло і найбільш звужена частина матки. На слизовій шийки – 14 – 20 бокових виступів. Матка розміщена в черевній порожнині.

У *корови* роги закручені спіралью, нагадують баранячі роги, у задній частині роги з'єднуються міжроговою зв'язкою – *lig. intercornuale uteri*. Тіло матки довге, всередині розділене перегородкою. Шийка матки товстостінна, довга, різко відокремлюється від тіла і піхви. На слизовій тіла і рогів – 4 ряди маткових бородавок – *caruncula uteri* по 10-14 в ряду. На них відсутні залози, але є ямки – крипти – *cryptae*, в які входять ворсинки плідних оболонок. Під час вагітності бородавки сильно розвиваються, після родів редукуються. Слизова шийки утворює поперечні складки, потовщені, а на них видно тонкі поздовжні складки. Зовнішній матковий отвір оточений коловими складками у вигляді віночка.

У *кобили* роги матки відносно широкі, з тупими заокругленими кінцями, в які входять яйцеводи, незначно вигнуті донизу. Довжина рогів незначно більша за тіло. Шийка товстостінна, циліндрична, втулкоподібно виступає в піхву, утворює рильце матки – *portio vaginalis uteri*. Зовнішній матковий отвір – *ostium uteri externum* оточений поздовжніми складками слизової оболонки. Внутрішній матковий отвір – *ostium uteri internum* різко виділяється у зв'язку з тим, що слизова оболонка шийки утворює поздовжні складки. Матка прикріплена в ділянці від 3-4-го поперекового хребця до 4-го крижового хребця.

**Піхва – *vagina*** - являє собою значних розмірів видовжену трубку з товстими м'язовими стінками. Служить для парування та є родовим шляхом, простягається від матки до сечостатевого присінка. Межею між присінком і піхвою на їх вентральній стінці служить зовнішній отвір сечівника.

У молодих тварин дещо краніально від отвору сечівника знаходиться клапаноподібний утвір півмісяцевої форми – присінковопіхвова складка – *plica vestibulovaginalis*. Слизова

оболонка піхви вистелена плоским багат шаровим епітелієм, зібрана в поздовжні складки, позбавлена залоз. М'язова оболонка складається із поздовжнього і колового шарів. Зовні піхва вкрита адвентицією і тільки в краніальному відділі – серозною оболонкою.

**Видові особливості піхви:** У суки і корови піхва в 2 рази довша за присінок, у свині і кобили – в півтора рази. У корови є дорзальне склепіння піхви – дорзально від рильця матки. У кобили склепіння піхви – *fornix vaginae* над шийкою матки різко виражене.

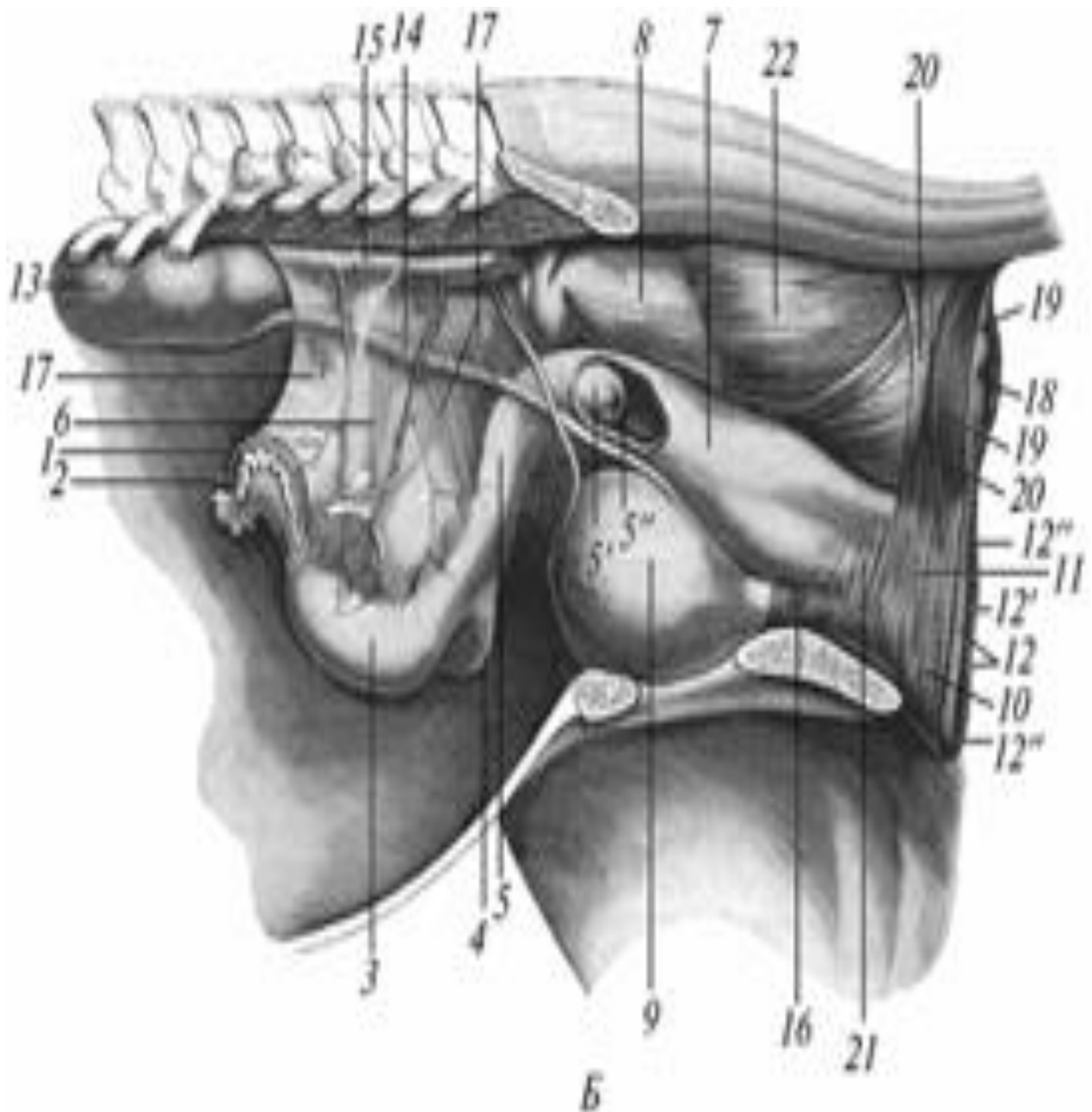
**Присінок піхви (сечостатевий) – *sinus uro-genitalis s. vestibulum vaginae*** є продовження піхви від зовнішнього отвору сечівника до зовнішніх статевих органів – вульви. Слизова оболонка вистелена плоским багат шаровим епітелієм, містить лімфатичні вузли і присінкові вентральні залози – *gl.vestibulares ventrales seu minores*. М'язова оболонка складається із гладеньких м'язових волокон. Зовні є циркулярні поперечно посмуговані м'язеві волокна, утворюючі стискач присінка – *m.constrictor vestibuli*.

**Видові особливості присінка:** У суки під слизовою присінка є парна цибулина – *bulbus cavernosus vestibuli*, із печеристої тканини. У свині в бокових стінках присінка знаходиться накопичення печеристої тканини. Каудально від отвору сечівника слизова оболонка утворює 2 пари складок. У корови – наявні додаткові латеральні присінкові залози – *gl.vestibulares majores seu laterales*. У кобили, також як і у корови є вентральні і латеральні присінкові залози, також як у суки є парна цибулина присінка – *bulbus cavernosus vestibuli* (6 – 8 см довжина і 3 см ширина).



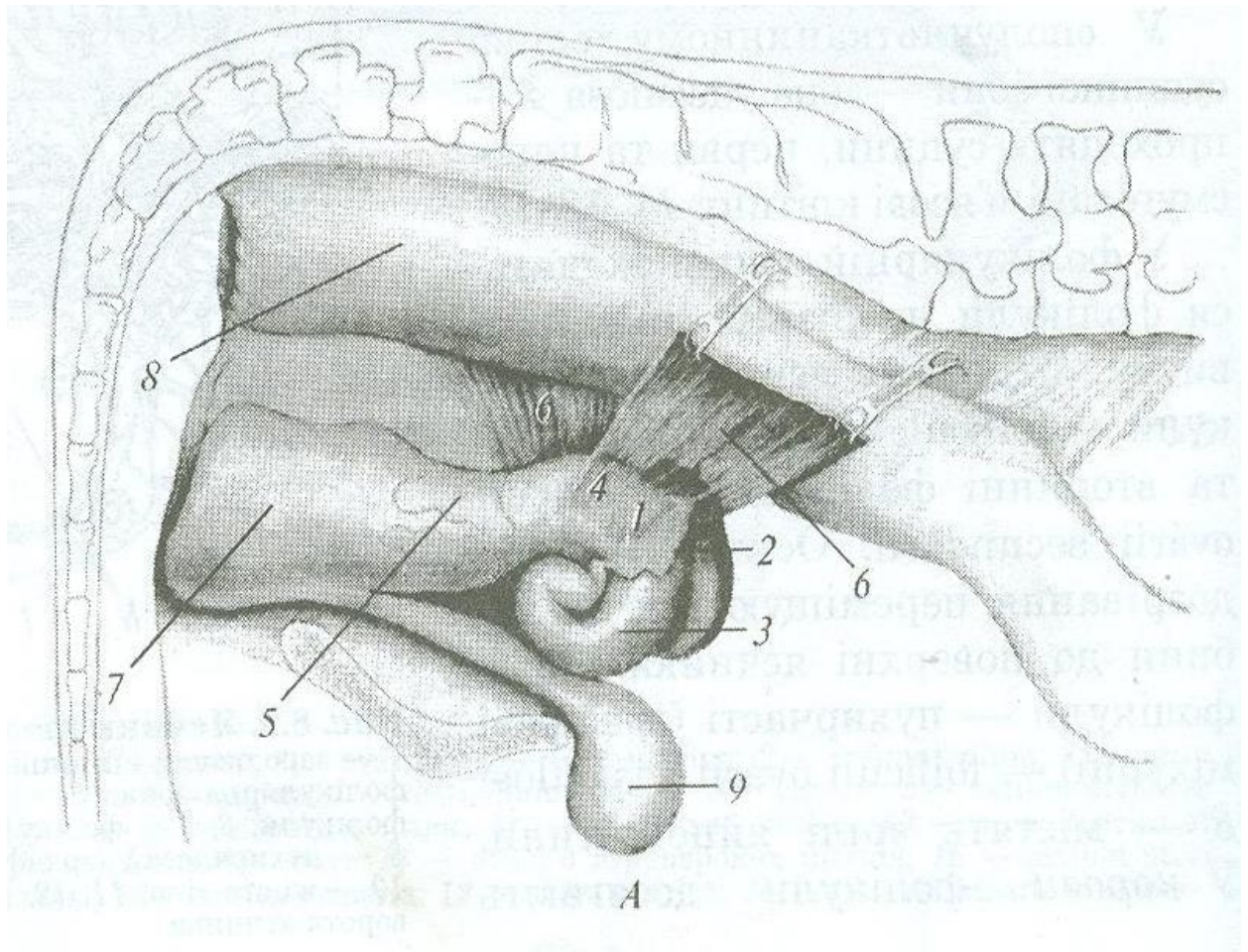
Карункул вагітної матки корови





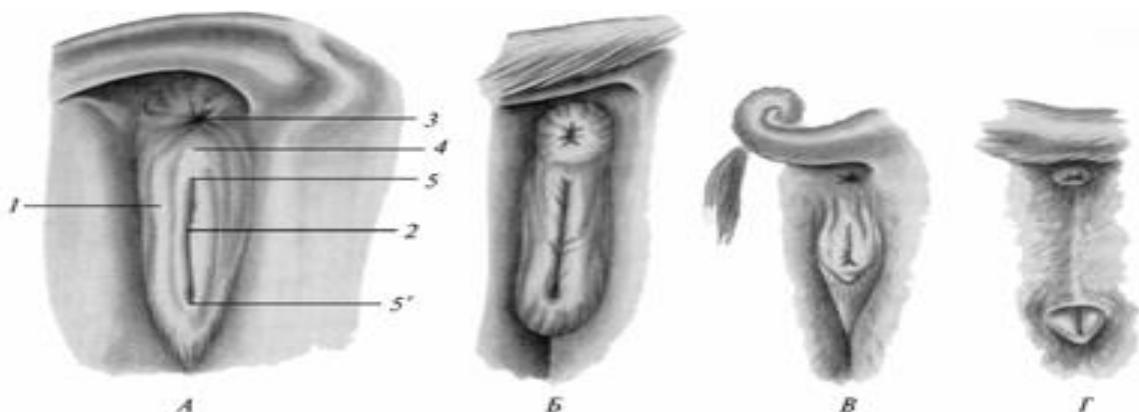
Топографія органів розмноження кобили:

1 — ovarium; 2 — tuba uterina; 3 — cornu uteri; 4 — corpus uteri; 5 — cervix uteri; 5' — portio vaginalis uteri; 5'' — ostium uteri externum; 6 — lig. uteri latum; 7 — vagina; 8 — rectum; 9 — vesica urinaria; 10 — m. constrictor vulvae; 11 — corpus cavernosus vestibuli; 12 — pudendum femininum; 12' — rima pudendi; 12'' — commissural labiorum dorsalis et ventralis; 13 — ren; 14 — ureter; 15 — aorta; 16 — m. urethralis; 17 — a., v. ovarica et uterina; 18 — anus; 19 — m. sphincter ani externus; 20 — m. levator ani; 21 — m. constrictor vestibuli; 22 — .rectococcygeus.



Топографія органів розмноження корови.

**Зовнішні статеві органи самок** складають вульву – vulva або pudendum femininum. До них відносяться статеві губи і клітор. Розташовуються вентрально від відхідника (анусу), від якого відокремлюються промежиною – perinaeum.



Зовнішні статеві органи:

А — корови; Б — кобили; В — свині; Г — суки;

1 — pudendum femininum; 2 — rima pudendi; 3 — anus; 4 — perineum;  
5, 5' — commissura labiorum dorsalis et ventralis.

**Статеві губи** – labia pudendi обмежують статеву або соромітну щілину – rima pudendi, яка є входом в присінок піхви. У верхніх і нижніх кінцях губи утворюють заокруглену і загострену дорсальну й вентральну спайки губ – comissura labiorum dorsalis et ventralis. На вентральній спайці виступає голівка клітора. Статеві губи є парні потовщені шкірні складки, в основі яких є стискач соромітних губ – m.constrictor vulvae, побудований із гладеньких і поперечно-посмугованих м'язових елементів. Латеральна поверхня шкіри губ усіяна волоссям, містить потові і сальні залози. Шкіра медіальної їх поверхні немає волосся і залоз та покрита тонким багат шаровим епітелієм.

**Клітор** – clitoris складається з печеристого тіла – corpus cavernosum clitoridis, розвиненого слабкіше, ніж в статевому члені. Клітор має 2 ніжки, тіло і верхівку. Ніжки фіксують його до сідничих горбків і оточені сідничо-печеристими м'язами – m. erector clitoridis, що стискають вени. Тіло клітора занурене в стінку присінка. Головка або верхівка клітора – glans clitoridis, виступає в соромітну щілину у вентральній спайці губ з ямки клітора – fossa clitoridis. Остання утворена складкою шкіри – препуцієм клітора – praeputium clitoridis.

**Видові особливості:** У суки головка клітора довга, схована в глибокій ямці. У свині вентральна спайка губ має язикоподібний привісок, ямка клітора глибока, в неї ведуть два невеликих отвори. У корови з вентральної спайки губ звисає довгий пучок волосся. Клітор довгий (до 12см). У кобили дорсальна спайка загострена, вентральна – заокруглена. Клітор довжиною до 6 – 8 см, на голівці має ямку.

## **ЛІТЕРАТУРА.**

### **Основна:**

1. Анатомія свійських тварин: Підручник / [С.К. Рудик, Ю.П. Павловський, Б.В. Криштофорова та ін.] ; під ред. С.К. Рудика. К. : Аграрна освіта, 2001. 575 с.

### **Додаткова:**

1. Морфологія с/г тварин / [В.Т. Хомич, С.К. Рудик, В.С. Левчук та ін.] ; під ред. В.Т. Хомича. К. : Вища освіта, 2003. 527 с.
2. Анатомія свійських тварин: Практикум. / під ред. С.К. Рудика. К., 2000. 248 с.
3. Костюк В.К. Атлас анатомії свійських тварин. Синдесмологія, міологія: Навч.пос. К., Аграрна освіта. 2007.75с.
4. Костюк В.К. Атлас анатомії свійських тварин. Остеологія. Навч.пос. К., Аграрна освіта. 2001.80с.

### **Навчально-методична:**

1. Українсько-латинський словник анатомічних термінів Частина 1. Апарат руху, нутрощі [авт.-уклад. Присяжнюк В.Я.] Львів, 2025. 79 с.

## ЗМІСТ

1.ОРГАНИ ТРАВЛЕННЯ. . . . .	3
Ротова порожнина . . . . .	3
Зуби . . . . .	13
Глотка, слинні залози . . . . .	18
Стравохід, шлунок . . . . .	22
Багатокамерний шлунок . . . . .	25
Тонка кишка . . . . .	29
Печінка, підшлункова залоза . . . . .	35
Товста кишка . . . . .	41
2.ОРГАНИ ДИХАННЯ . . . . .	49
Ніс і носова порожнина . . . . .	49
Гортань . . . . .	56
Трахея, легені . . . . .	62
3.ОРГАНИ СЕЧОВИДІЛЕННЯ . . . . .	68
Нирки . . . . .	68
Сечоводи, сечовий міхур, сечівник . . . . .	72
4.ОРГАНИ РОЗМНОЖЕННЯ САМЦІВ . . . . .	75
Сім'яний мішок, сім'яник і його придаток.. . . .	75
Додаткові статеві залози, прутень . . . . .	82
5.ОРГАНИ РОЗМНОЖЕННЯ САМОК . . . . .	89
Яєчники, яйцеводи, матка, піхва . . . . .	89
Зовнішні статеві органи . . . . .	97
6. Література . . . . .	100